

S3-Leitlinie (Langfassung)

# Indikationen zur implantologischen 3D-Röntgendiagnostik und navigationsgestützten Implantologie

AWMF-Registernummer: 083-011

Stand: Januar 2021

Gültig bis: Januar 2026

**Federführende Fachgesellschaften:**

Deutsche Gesellschaft für Implantologie (DGI)

Deutsche Gesellschaft für Zahn-, Mund- und Kieferheilkunde (DGZMK)

**Beteiligung weiterer AWMF-Fachgesellschaften:**

Deutsche Gesellschaft für Mund-, Kiefer- und Gesichtschirurgie (DGMKG)

Deutsche Gesellschaft für Kieferorthopädie (DGKFO)

Deutsche Gesellschaft für Prothetische Zahnmedizin und Biomaterialien (DGPro)

**Beteiligung weiterer Fachgesellschaften/ Organisationen:**

Arbeitsgemeinschaft für Oral- und Kieferchirurgie (AGOKi)

Bundesverband der implantologisch tätigen Zahnärzte in Europa /European Association of Dental Implantologists (BDIZ EDI)

Berufsverband Deutscher Oralchirurgen (BDO)

Deutsche Gesellschaft für Ästhetische Zahnmedizin (DGÄZ)

Deutsche Gesellschaft für Alterszahnmedizin (DGAZ)

Deutsche Gesellschaft für computergestützte Zahnheilkunde (DGCZ)

Deutsche Gesellschaft für Zahnärztliche Implantologie (DGZI)

Freier Verband Deutscher Zahnärzte (FVDZ)

Kassenzahnärztliche Bundesvereinigung (KZBV)

Selbsthilfegruppe (SHG) Mundkrebs

Verbandes Deutscher Zahntechniker-Innungen (VDZI)

Verband Medizinischer Fachberufe (VMF)

publiziert bei:



**Koordinator:**

Prof. Dr. Dr. Jörg Wiltfang

**Autor des Updates:**

Dr. Dr. Burkhard Kunzendorf

**Co-Autoren:**

Dr. Dr. Anette Strunz

Prof. Dr. Florian Beuer

PD Dr. Jonas Lorenz

Dr. Markus Blume

Prof. Dr. Dr. Stefan Haßfeld

Thomas Müller

Dr. Stefan Liepe

**Methodik:**

Prof. Ina Kopp (AWMF)

Dr. Silke Auras (DGZMK, Leitlinienbeauftragte)

Dr. Anke Weber (DGZMK, Leitlinienbeauftragte)

**Jahr der Erstellung:** September 2010

**vorliegende Aktualisierung/ Stand:** 31. Januar 2021, **Version:** 2.0

**gültig bis:** 30. Januar 2026

*Die "Leitlinien" der Wissenschaftlichen Medizinischen Fachgesellschaften sind systematisch entwickelte Hilfen für Ärzte/ Zahnärzte zur Entscheidungsfindung in spezifischen Situationen. Sie beruhen auf aktuellen wissenschaftlichen Erkenntnissen und in der Praxis bewährten Verfahren und sorgen für mehr Sicherheit in der Medizin, sollen aber auch ökonomische Aspekte berücksichtigen. Die "Leitlinien" sind für Ärzte/ Zahnärzte rechtlich nicht bindend und haben daher weder haftungsbegründende noch haftungsbefreiende Wirkung.*

*Leitlinien unterliegen einer ständigen Qualitätskontrolle, spätestens alle 5 Jahre ist ein Abgleich der neuen Erkenntnisse mit den formulierten Handlungsempfehlungen erforderlich. Die aktuelle Version einer Leitlinie finden Sie immer auf den Seiten der DGZMK ([www.dgzmk.de](http://www.dgzmk.de)) oder der AWMF ([www.awmf.org](http://www.awmf.org)). Sofern Sie die vorliegende Leitlinie nicht auf einer der beiden genannten Webseiten heruntergeladen haben, sollten Sie dort nochmals prüfen, ob es ggf. eine aktuellere Version gibt.*

## Was gibt es Neues?

**Strahlenexposition:** Die Verminderung der Strahlendosis in der Diagnostik steht weiterhin im Fokus. Das Akronym, welches vermehrt Anwendung findet, lautet ALADA (as low as diagnostically acceptable) und legt den Fokus auf die Art und die Einstellung des Röntgengerätes. Bei der Nutzung des DVTs in der Implantat-Diagnostik hat sich gezeigt, dass die Anwendung von „low dose“ Protokollen überwiegend zu keinem Nachteil im Informationsgehalt gegenüber strahlenintensiveren Einstellungen führt.

**Genauigkeit des DVT:** Die Messungenauigkeit im DVT liegt teilweise über 1 mm. Da es zu einer Akkumulation von Ungenauigkeiten im Implantationsprozess kommt, sollte ein Sicherheitsabstand von 2 mm von wichtigen Strukturen wie dem Nervus alveolaris inferior eingehalten werden.

**DVT und periimplantäres Gewebe:** Eine Beurteilung des periimplantären Gewebes ist möglich, jedoch im unmittelbaren Nahbereich eingeschränkt. Zunächst sollte ein zweidimensionales Verfahren wie eine Zahnaufnahme zur Beurteilung des Knochens erfolgen.

**Genauigkeit der Navigationsverfahren im Vergleich:** Randomisierte kontrollierte Studien konnten eine hohe und vergleichbare Präzision der statischen- und dynamischen Navigationsverfahren nachweisen. Freihand implantierte Implantate zeigen eine verringerte Genauigkeit.

**Implantatüberleben:** Das Navigationsverfahren hat keinen Einfluss auf das Implantatüberleben nach einem, drei und fünf Jahren.

## Die wichtigsten Empfehlungen auf einen Blick

- Vor jeder Implantatinsertion ist eine klinische Untersuchung und eine ausreichende radiologische Diagnostik des Implantatbettes erforderlich. Lassen sich die erforderlichen Informationen für Diagnostik, Therapieentscheidung und Durchführung sowie in speziellen Fällen für Verlaufskontrollen aus der klinischen Untersuchung und/oder der klassischen zweidimensionalen Bildgebung nicht gewinnen, sollte eine dreidimensionale Diagnostik erfolgen.
- Bei der Einstellung des DVT soll das entsprechend der Fragestellung kleinstmögliche Field of View (FoV) (Aufnahmevolument) verwendet werden und eine adäquate Ortsauflösung gewählt werden, die zu einer möglichst geringen Strahlenexposition führen.
- Eine Diagnostik der periimplantären Umgebung ist im DVT möglich, im unmittelbaren Nahbereich jedoch nur eingeschränkt beurteilbar. Die Kontrolle des periimplantären Knochens sollte zunächst durch eine zweidimensionale Bildgebung (z.B. Zahnaufnahme) erfolgen.

## Inhalt

Was gibt es Neues? .....	i
Die wichtigsten Empfehlungen auf einen Blick .....	ii
1 Herausgeber .....	1
1.1 Federführende Fachgesellschaften .....	1
1.2 Kontakt .....	1
1.3 Zitierweise .....	1
1.4 Redaktioneller Hinweis.....	1
2 Informationen zu dieser Leitlinie .....	2
2.1 Finanzierung der Leitlinie .....	2
2.2 Ziele des Leitlinienprogramms der DGZMK und DGI.....	2
2.3 Verwendete Abkürzungen.....	2
3 Geltungsbereich und Zweck .....	3
3.1 Zielsetzung und Fragestellung .....	3
3.2 Priorisierungsgründe .....	3
3.3 Adressaten der Leitlinie.....	3
3.4 Patientenzielgruppe .....	3
3.5 Versorgungsbereich.....	3
3.6 Weitere Dokumente zu dieser Leitlinie .....	4
3.7 Verbindungen zu anderen Leitlinien .....	4
4 Grundlagen der Methodik.....	5
4.1 Systematische Literaturrecherche .....	5
4.2 Empfehlungsfindung und -graduierung.....	5
4.3 Feststellung der Konsensstärke.....	6
5 Zusammensetzung der Leitliniengruppe .....	7
5.1 Koordination/Ansprechpartner.....	7
5.2 Beteiligte Fachgesellschaften und Organisationen .....	7
5.3 Patientenbeteiligung .....	8
5.4 Methodik .....	9
5.5 Management der Interessenkonflikte.....	9
6 Indikationen zur dreidimensionalen Röntgendiagnostik in der Implantologie.....	11
6.1 Einleitung.....	11
6.2 Definition.....	11

---

6.2.1	Vorteile von dreidimensionalen Schnittbildverfahren .....	11
6.2.2	DVT .....	12
6.2.3	Computertomographie.....	12
6.2.4	Bildqualität .....	12
6.2.5	Strahlenexposition.....	13
6.2.6	Rechtliche Grundlagen .....	14
6.3	Indikationen.....	14
6.3.1	Indikationsbereiche für eine dreidimensionale Diagnostik.....	15
6.4	Indikationen für eine implantologische 3D-Röntgendiagnostik können sein: .....	16
6.5	Indikationseinschränkungen .....	17
6.6	Empfehlungen .....	17
7	Indikationen zur Navigation in der Implantologie.....	19
7.1	Einleitung.....	19
7.2	Definition.....	19
7.2.1	Virtuelle Planung .....	19
7.2.2	Dynamische Navigation .....	20
7.2.3	Statische Navigation .....	20
7.2.4	Genauigkeit .....	21
7.3	Indikationen zum navigierten Implantieren.....	22
7.4	Indikationseinschränkung .....	22
7.5	Empfehlungen für navigationsunterstützte Implantatinsertion .....	23
8	Literatur.....	24

# 1 Herausgeber

## 1.1 Federführende Fachgesellschaften



Deutsche Gesellschaft für Implantologie im Zahn-, Mund- und Kieferbereich (DGI)



Deutsche Gesellschaft für Zahn-, Mund- und Kieferheilkunde (DGZMK)

## 1.2 Kontakt

Deutsche Gesellschaft für Implantologie im Zahn-, Mund- und Kieferbereich e. V. (DGI)  
Rischkamp 37 F  
30659 Hannover

## 1.3 Zitierweise

DGI, DGZMK: „Indikationen zur implantologischen 3D-Röntgendiagnostik und navigationsgestützten Implantologie“, Langfassung, Version 2.0, 2021, AWMF-Registriernummer: 083-011, <https://www.awmf.org/leitlinien/detail/II/083-011.html>, (Zugriff am: TT.MM.JJJJ)

## 1.4 Redaktioneller Hinweis

Ausschließlich aus Gründen der besseren Lesbarkeit wird auf die gleichzeitige Verwendung männlicher, weiblicher und weiterer Sprachformen verzichtet. Dies impliziert keinesfalls eine Benachteiligung der jeweils anderen Geschlechter. Sämtliche Personenbezeichnungen in diesem Dokument sind als geschlechtsneutral zu verstehen.

## 2 Informationen zu dieser Leitlinie

### 2.1 Finanzierung der Leitlinie

Die Leitlinienautoren haben für die S3-Leitlinie "Indikationen zur implantologischen 3D-Röntgendiagnostik und navigationsgestützten Implantologie" keine finanzielle oder andere Unterstützung von Interessengruppen erhalten.

Die im Rahmen der Konsensuskonferenz angefallenen Kosten der Reisen für die Leitlinienautoren wurden von der DGI übernommen. Dabei hatte die finanzierende Organisation keinen über das nominale Abstimmungsrecht hinausgehenden inhaltlichen Einfluss auf die Leitlinienerstellung.

Den Autoren und Teilnehmern der Konsensuskonferenz ist für ihre ausschließlich ehrenamtliche Arbeit zu danken.

### 2.2 Ziele des Leitlinienprogramms der DGZMK und DGI

Zielsetzung der Deutschen Gesellschaft für Zahn-, Mund- und Kieferheilkunde und der Deutschen Gesellschaft für Implantologie ist unter anderem, die wissenschaftliche Entwicklung und Behandlungsweise in Zahnmedizin und Mund-, Kiefer- und Gesichtschirurgie zu fördern. Auf Basis der AWMF-Regeln werden daher in verschiedenen Themengebieten Leitlinien erstellt, um Ärzten und Zahnärzten eine Aufbereitung des aktuellen Wissensstandes zu einem gewissen Fragenkomplex zu bieten. Somit werden nicht verbindliche Richtlinien geschaffen, die bei der praktischen Ausübung des Berufs helfen sollen.

### 2.3 Verwendete Abkürzungen

- **CT** Computertomographie
- **DVT** Digitale Volumen Tomographie
- **MRT** Magnet Resonanz Tomographie
- **ALADA** As Low As Diagnostically Acceptable
- **FOV** Field of View
- **PICO** Population Intervention Comparision Outcome
- **SIGN** Scottish Intercollegiate Guidelines Network
- **CBCT** cone beam computed tomography
- **MSCT** multi slice computed tomography
- **RCT** Randomized Controlled Trial



## 3 Geltungsbereich und Zweck

### 3.1 Zielsetzung und Fragestellung

Die Leitlinie soll Zahnärzten und Ärzten, die aufgrund ihres Fachgebiets mit implantologischen Fragestellungen konfrontiert werden, eine Empfehlung aussprechen, anhand derer diejenigen Patienten identifiziert werden können, die von einer dreidimensionalen Röntgendiagnostik oder einer navigationsunterstützten Implantologie profitieren.

#### Schlüsselfragen

- Vor- und Nachteile einer zwei- bzw. dreidimensionalen Bildgebung in der dentalen Implantologie
- Vor- und Nachteile von freihand zu navigationsunterstützt gesetzten Implantaten

### 3.2 Priorisierungsgründe

- Prävalenz des klinischen Problems
- Therapeutische Unsicherheit
- Vermeidung von Komplikationen

### 3.3 Adressaten der Leitlinie

Zahnärzte, einschließlich Fachzahnärzte für Kieferorthopädie und für Oralchirurgie sowie Fachärzte für Mund- Kiefer-Gesichtschirurgie (im Folgenden als Behandler bezeichnet). Sie dient zur Information von Ärzten weiterer Fachrichtungen.

### 3.4 Patientenzielgruppe

Patienten, die dentale Implantate zur Rekonstruktion erhalten.

### 3.5 Versorgungsbereich

Ambulante Einrichtungen wie kieferchirurgische -, oralchirurgische - oder zahnärztliche Praxen sowie Polikliniken als auch Kliniken mit stationären Einrichtungen.

### 3.6 Weitere Dokumente zu dieser Leitlinie

- Leitlinienreport

### 3.7 Verbindungen zu anderen Leitlinien

Diese Leitlinie besitzt inhaltliche Überschneidungen mit anderen Leitlinien deren Thema dreidimensionale Röntgenverfahren bzw. die dentale Implantologie ist. Diese liefern ergänzende Informationen und stehen mit ihren Empfehlungen nicht im Widerspruch mit den hier genannten Empfehlungen. Beispielhaft aufgeführte Leitlinien mit Überschneidungen:

- „Dentale Volumentomographie“ publiziert durch die AWMF (083-005)
- „Implantat-Versorgung zur oralen Rehabilitation im Zusammenhang mit Kopf-Hals-Bestrahlung“ publiziert durch die AWMF (007-089)

## 4 Grundlagen der Methodik

Die Methodik zur Erstellung dieser Leitlinie richtet sich nach dem AWMF-Regelwerk (Version 1.1 vom 27.03.2013 und Version 2.0 vom 19.11.2020).

Quelle: Arbeitsgemeinschaft der Wissenschaftlichen Medizinischen Fachgesellschaften (AWMF) - Ständige Kommission Leitlinien. AWMF-Regelwerk „Leitlinien“. 2. Auflage 2020. <https://www.awmf.org/regelwerk/>.

### 4.1 Systematische Literaturrecherche

Die Erstellung der vorliegenden Leitlinie „Indikationen zur implantologischen 3D- Röntgendiagnostik und navigationsgestützten Implantologie“ beruht auf der systematischen Sichtung der verfügbaren wissenschaftlichen Literatur. Dazu wurde im Juli 2019 zunächst eine Literaturrecherche durchgeführt und dabei nach bereits bestehenden internationalen Leitlinien, Stellungnahmen und Konsenspapieren wissenschaftlicher Fachgesellschaften gesucht sowie die Literaturdatenbanken Cochrane Library, EMBASE und MEDLINE herangezogen. Die Suchstrategie hat ausgewählte Suchbegriffe wie „dental implants“, „cone-beam computed tomography (CBCT)“, „computed tomography“, „three-dimensional“, „navigation“ und „imaging“ beinhaltet.

Zuerst erfolgte die Sichtung der aufgefunden Literaturstellen anhand der Titel und Abstracts, um die inhaltliche Relevanz der einzelnen Publikationen zu erfassen. Nicht relevante Literaturstellen wurden zu diesem Zeitpunkt identifiziert und ausgeschlossen. Für alle Literaturstellen mit einem (möglichen) inhaltlichen Bezug wurde dann die Publikation als Volltext recherchiert bzw. bestellt. RCTs (Randomised Controlled Trials) und andere systematische, klinische Studien lagen zu einigen Themen vor. War dies nicht der Fall, so wurde die Recherche um Ergebnisse aus der Grundlagenforschung bzw. tierexperimentelle Untersuchungen ergänzt. Die entsprechende Literatur wurde auf der Basis der Empfehlungen der am Konsensusprozess beteiligten Expertengruppe einbezogen.

Einzelheiten entnehmen Sie bitte dem Leitlinienreport.

### 4.2 Empfehlungsfindung und -graduierung

Die ursprüngliche Leitlinie zu diesem Thema wurde unter Federführung von Dr. Nitsche, Dr. Dr. Menzebach und Prof. Dr. Dr. Wiltfang 2010 in Kiel erstellt. Die aktualisierte Leitlinie wurde von Dr. Dr. B. Kunzendorf und Prof. Dr. Dr. J. Wiltfang ausgearbeitet und an die Mitglieder der Arbeitsgruppe „Indikationen zur implantologischen 3D-Röntgendiagnostik und navigationsgestützten Implantologie“ versandt.

Am 24. und 25. September 2019 fand in Erbach/Eltville am Rhein eine wissenschaftliche Konsensuskonferenz statt. Die formale Konsensusfindung nach Umlauf der Entwürfe und Diskussion des Leitlinienentwurfs, der Indikationen und Empfehlungen erfolgte im nominalen Gruppenprozess unter Leitung einer externen Moderatorin der AWMF (Prof. Dr. Ina Kopp). Der Ablauf der Konsensusverfahren erfolgte in 5 Schritten:

- Durchsicht des Leitlinienmanuskripts (Gesamtentwurf)
- Registrierung der Stellungnahmen und Alternativvorschläge aller Teilnehmer zu allen Aussagen und Empfehlungen im Einzelumlaufverfahren durch die Moderatorin
- Vorherabstimmung aller Empfehlungen und Empfehlungsgrade sowie der genannten Alternativen
- Diskussion der Punkte, für die im ersten Durchgang kein Konsens erzielt werden konnte
- Endgültige Abstimmung

Die in der Leitlinie formulierten Indikationen und Empfehlungen wurden im "starken Konsens" (Zustimmung von > 95% der Teilnehmer) verabschiedet.

Der gemäß den Abstimmungsergebnissen überarbeitete Entwurf wurde nach Finalisierung nochmals an die Leitliniengruppe zur Möglichkeit der Kommentierung bzw. Zustimmung und Verabschiedung versandt.

Den genauen Ablauf der Konsensuskonferenz entnehmen Sie bitte dem Leitlinienreport.

Nach dem AWMF Regelwerk wurde folgende Empfehlungsgraduierung vorgenommen:

<b>Empfehlungsgrad</b>	<b>Formulierung</b>
<b>starke Empfehlung</b>	soll/ soll nicht
<b>Empfehlung</b>	sollte/ sollte nicht
<b>Empfehlung offen</b>	kann (erwogen)/ kann verzichtet werden

### 4.3 Feststellung der Konsensstärke

Die Konsensstärke wurde folgendermaßen klassifiziert:

<b>Klassifikation der Konsensusstärke</b>	
<b>Starker Konsens</b>	Zustimmung von > 95% der Teilnehmer
<b>Konsens</b>	Zustimmung von > 75 bis 95% der Teilnehmer
<b>Mehrheitliche Zustimmung</b>	Zustimmung von > 50 bis 75% der Teilnehmer
<b>Kein Konsens</b>	Zustimmung von < 50% der Teilnehmer

## 5 Zusammensetzung der Leitliniengruppe

### 5.1 Koordination/Ansprechpartner

#### Leitlinienkoordinator

Prof. Dr. Dr. Jörg Wiltfang, DGI

#### Federführender Autor

Dr. Dr. Burkhard Kunzendorf

#### Leitliniensekretariat

Universitätskrankenhaus Schleswig-Holstein Campus Kiel  
Klinik für Mund- Kiefer- Gesichtschirurgie  
Arnold-Heller-Straße 3  
24105 Kiel

### 5.2 Beteiligte Fachgesellschaften und Organisationen

Mandatierte/r Vertreter/in	Fachgesellschaft
<b>Anmeldende Fachgesellschaft</b>	
Dr. Jaana Kern Dr. Dr. Burkhard Kunzendorf PD Dr. Dr. Peer Kämmerer Prof. Dr. Dr. Jörg Wiltfang Dr. Dr. Anette Strunz Prof. Dr. Dr. Frank Schwarz Dr. Dr. Andreas Pabst Dr. Christian Hammächer Dr. Kathrin Becker Prof. Dr. Stefan Wolfart Prof. Dr. Benedict Wilmes Prof. Dr. Dr. Bilal Al-Nawas Prof. Dr. Florian Beuer Prof. Dr. Dr. Knut Grötz PD Dr. Dr. Eik Schiegnitz	Deutsche Gesellschaft für Implantologie e.V. (DGI)
<b>AWMF-Fachgesellschaften</b>	
Dr. Reinald Kühle Prof. Dr. Dr. Michael Stiller Prof. Dr. Dr. Jürgen Hoffmann Prof. Dr. Dr. Stefan Haßfeld	Deutsche Gesellschaft für Mund-, Kiefer- und Gesichtschirurgie (DGMKG)
Dr. Jan Hourfar	Deutsche Gesellschaft für Kieferorthopädie (DGKFO)

<b>Mandatierte/r Vertreter/in</b>	<b>Fachgesellschaft</b>
Dr. Stephan Jacoby Prof. Dr. Meike Stiesch	Deutsche Gesellschaft für Prothetische Zahnmedizin und Biomaterialien (DGPro)
<b>Beteiligung weiterer Fachgesellschaften/ Organisationen</b>	
Prof. Dr. Dr. Hendrik Terheyden	Arbeitsgemeinschaft für Oral- und Kieferchirurgie (AGOKi)
Dr. Stefan Liepe Dr. Wolfgang Neumann	Bundesverband der implantologisch tätigen Zahnärzte in Europa e.V./European Association of Dental Implantologists (BDIZ EDI)
Dr. Dr. Wolfgang Jakobs Dr. Mathias Sommer Dr. Martin Ullner Prof. Dr. Fouad Khoury Dr. Markus Blume	Berufsverband Deutscher Oralchirurgen (BDO)
Dr. Georgia Trimpou PD Dr. Jonas Lorenz	Deutsche Gesellschaft für Ästhetische Zahnmedizin e.V. (DGÄZ)
Dr. Jörg Munack	Deutsche Gesellschaft für Alterszahnmedizin (DGAZ)
PD Dr. Dr. Lutz Ritter	Deutsche Gesellschaft für computergestützte Zahnheilkunde (DGCZ)
Dr. Markus Quitzke Dr. Arzu Tuna Dr. Navid Salehi	Deutsche Gesellschaft für Zahnärztliche Implantologie e.V. (DGZI)
Prof. Dr. Dr. Felix Koch	Freier Verband Deutscher Zahnärzte (FVDZ)
Dr. Birgit Lange-Lentz	Kassenzahnärztliche Bundesvereinigung (KZBV)
Thomas Müller Gunthard Kissinger	Selbsthilfegruppe (SHG) Mundkrebs
Rainer Struck Henning Hinrichs	Verband Deutscher Zahntechniker-Innungen (VDZI)
Sylvia Gabel Marion Schellmann	Verband Medizinischer Fachberufe e.V.

Es erfolgte keine Rückmeldung der folgenden angefragten Fachgesellschaften/ Organisationen:

- Bundeszahnärztekammer, BZÄK

### 5.3 Patientenbeteiligung

Die Leitlinie wurde unter Beteiligung von Patientenvertretern (Thomas Müller und Gunthard Kissinger der Selbsthilfegruppe (SHG) Mundkrebs) erstellt.

## 5.4 Methodik

- Prof. Dr. Ina Kopp (AWMF)
- PD Dr. Dr. Eik Schiegnitz (DGI, Leitlinienbeauftragter)
- Dr. Silke Auras (DGZMK, Leitlinienbeauftragte)
- Dr. Anke Weber (DGZMK, Leitlinienbeauftragte)

## 5.5 Management der Interessenkonflikte

Die Erstellung dieser Leitlinie erfolgte unabhängig und neutral. Alle Autoren und Teilnehmer der Leitlinienkonferenz nutzten das AWMF-Interessenkonflikt-Formular (Stand 23.05.2018) zur Offenlegung etwaiger Konflikte. Im DGI-Büro sind die Originale hinterlegt. Die tabellarische Darstellung der Interessenkonflikt-Erklärungen liegt dem Leitlinienreport im Anhang bei.

Das Management der Bewertung der Interessenerklärungen wurde von Frau Prof. Kopp (AWMF) moderiert. Zunächst erfolgte eine Aufklärung über direkte finanzielle und indirekte Interessen.

### Direkte finanzielle Interessen:

- Berater- oder Gutachtertätigkeit in einem wissenschaftlichen Beirat eines Unternehmens der Gesundheitswirtschaft, industriellen Interessenverbänden, kommerziell orientierter Auftragsinstitute oder einer Versicherung
- Vortrags- und Schulungstätigkeiten im Auftrag eines Unternehmens der Gesundheitswirtschaft, industrieller Interessenverbände, kommerziell orientierter Auftragsinstitute oder einer Versicherung
- Finanzielle Zuwendungen für Forschungsvorhaben oder direkte Finanzierung von Mitarbeitern der Einrichtung von Seiten eines Unternehmens der Gesundheitswirtschaft, industriellen Interessenverbänden, kommerziell orientierten Auftragsinstituten oder einer Versicherung
- Eigentümerinteressen an Arzneimitteln/Medizinprodukten (z. B. Patent, Urheberrecht, Verkaufslizenz)
- Besitz von Geschäftsanteilen, Aktien mit Beteiligung von Unternehmen der Gesundheitswirtschaft.

### Indirekte Interessen:

- Mitglied von in Zusammenhang mit der Leitlinienentwicklung relevanten Fachgesellschaften/ Berufsverbänden, Mandatsträger im Rahmen der Leitlinienentwicklung
- Akademische (z. B. Zugehörigkeit zu bestimmten „Schulen“), wissenschaftliche oder persönliche Interessen, die mögliche Konflikte begründen konnten
- Persönliche Beziehungen zu einem Vertretungsberechtigten eines Unternehmens der Gesundheitswirtschaft

Weder beim Koordinator noch dem Autor lagen sekundäre Interessen mit Bezug zum Leitlinienthema vor, weswegen ihre Leitungsfunktion hätte eingeschränkt werden sollen.

Für die Teilnehmenden der LL-Gruppe wurden als relevante (moderat/hoch) Interessenkonflikte die Mitgliedschaft in einem Advisory Board oder Eigentümerinteressen (Patent, Urheberrecht, Aktienbesitz), erhebliche Einkünfte aus Gutachter-, Berater-, Referenten-, Vortrags- oder Schulungstätigkeiten für Firmen oder Institutionen mit Bezug auf das Leitlinienthema definiert. Zudem wurden auch indirekte Interessenkonflikte wie persönliche Beziehungen zu Betreibern und Akteuren in Firmen oder Institutionen mit Bezug auf das Leitlinienthema, Mitgliedschaften in speziellen Schulen, Gesellschaften und Gruppierungen mit Bezug auf das Leitlinienthema sowie weitergehenden persönliche Interessen die konflikträchtig sein könnten, gewertet.

Bei keinem der Anwesenden lag ein relevanter Interessenkonflikt vor, so dass alle Mandatstragenden stimmberechtigt waren und das Abstimmverhalten sowie Enthaltungen somit nur im Inhalt der jeweiligen Fragestellung begründet waren. Der Koordinator der Leitlinie enthielt sich grundsätzlich.



## 6 Indikationen zur dreidimensionalen Röntgendiagnostik in der Implantologie

### 6.1 Einleitung

In der Medizin stehen seit vielen Jahren mit der Computertomographie (CT) und der Magnetresonanztomographie (MRT)<sup>1</sup> dreidimensionale Schnittbildverfahren zur Verfügung, die eine umfangreiche bildgebende Diagnostik erlauben. Durch Einführung der dentalen Volumentomographie (DVT) befindet sich ein weiteres Verfahren mit zahnärztlicher Fachkunde und Zulassung für den zahnärztlichen Bereich in der klinischen Anwendung.

In der zahnmedizinischen Diagnostik ist insbesondere vor geplanter Implantatinserterion die Beurteilung der knöchernen Strukturen und der Zähne notwendig<sup>2</sup>. Hierzu wird üblicherweise stufenweise vorgegangen und zunächst ein zweidimensionales Röntgenverfahren eingesetzt. Man unterscheidet dabei:

- Basisuntersuchung: mit einer Übersichtsdarstellung der Organ- und Funktionseinheit (z.B. Panoramaschichtaufnahme)
- befundbezogene Untersuchungen: gezielte Abklärung eines durch die klinische oder röntgenologische Basisuntersuchung erkannten Befunds (z.B. DVT, Intraoralaufnahme)
- weiterführende Untersuchungen: Hier sind Überweisungen erforderlich, da es sich um Untersuchungen außerhalb der zahnmedizinischen Fachkunde handelt (z.B. CT)<sup>3</sup>

### 6.2 Definition

#### 6.2.1 Vorteile von dreidimensionalen Schnittbildverfahren

Dreidimensionale Aufnahmetechniken sind bei komplexen chirurgischen Eingriffen herkömmlichen zweidimensionalen Verfahren überlegen<sup>4,5,6</sup>. Dabei wird eine Darstellung der abgebildeten anatomischen Strukturen in allen Raumrichtungen ermöglicht. Durch die räumliche Zuordnung der Befunde ohne Dimensionsverlust<sup>7</sup>, auch in ihrer Lage benachbarten Strukturen, wird eine detailgetreue Analyse in vielen Fällen überhaupt erst möglich. Das vorhandene Knochenangebot kann dreidimensional exakt beurteilt werden<sup>8,9,10</sup>.

Für in der Implantologie typischen linearen Messstrecken lag der Messfehler in den meisten Studien unter 1 mm; in einigen wurde dieser Wert jedoch überschritten. Dies sollte in klinischen Situationen berücksichtigt werden.<sup>11</sup>

Grenzen in der räumlichen Zuordnung und Ausdehnungsbeurteilung, die in herkömmlichen zweidimensionalen Röntgenbildern durch technisch bedingte Überlagerung entstehen, können mit Hilfe der dreidimensionalen Bildgebung beurteilt werden.

### 6.2.2 DVT

Bei der dentalen Volumentomographie (DVT) handelt es sich um eine digitale Aufnahmetechnik, bei der durch eine einmalige Rotation der Röntgenröhre um den stationären Patienten mit einem kegelförmigen Strahlenbündel eine gerätetypisch unterschiedlich große Zahl an Projektionsaufnahmen erzeugt wird. Aus den Projektionsaufnahmen kann unmittelbar ein Volumendatensatz erzeugt werden, der sich dann als Schnittbild in allen Raumrichtungen darstellen lässt. Die derzeit kommerziell erhältlichen Geräte unterscheiden sich hinsichtlich des Aufnahmevolumens, der Patientenposition (sitzend, liegend, stehen), der Aufnahmezeit, der Ortsauflösung sowie anderer technischer Parameter<sup>12</sup>.

Konstruktionsbedingt eignen sich DVT-Geräte nur sehr eingeschränkt zur Weichgewebsdiagnostik, erfüllen allerdings alle Anforderungen an die Hartgewebsdiagnostik im Mund-, Kiefer- und Gesichtsbereich<sup>13</sup>.

Bei ausreichend großer Abbildungsgröße kann eine DVT alle notwendigen radiologischen Fragestellungen vor einer Implantation beantworten<sup>14</sup>. Die Strahlenbelastung variiert je nach Untersuchungsprotokoll und Gerät.

### 6.2.3 Computertomographie

Die Computertomographie ist ein schnittbildgebendes Verfahren, bei dem Querschnitte des zu untersuchenden Objekts erzeugt werden. Durch multiplanare Rekonstruktion aus den primären Schichten lassen sich beliebige zwei- und dreidimensionale Bildrekonstruktionen erzeugen<sup>15</sup>.

Mit der Computertomographie ist eine Visualisierung von Hart- und Weichgeweben möglich. Aufgrund der heute möglichen raschen Untersuchungszeiten mit Multislice-CT-Systemen ist heute eine Darstellung des Kiefer- und Gesichtsbereichs in Submillimeterauflösung bis zu 0,3 mm innerhalb weniger Sekunden möglich. Die Strahlenbelastung variiert je nach Untersuchungsprotokoll und Gerät.

### 6.2.4 Bildqualität

Die Bildqualität der CT und der DVT ist je nach verwendetem Gerät unterschiedlich. Für die DVT gibt es derzeit keine Standardprotokolle zur Überprüfung der Bildqualität, wie sie für die konventionelle CT existieren. Diese sollten für den klinischen Einsatz der DVT entwickelt werden<sup>16</sup>.

Systembedingt zeigt die DVT<sup>17</sup> im Vergleich zur CT ein erhöhtes Hintergrundrauschen bei gleichzeitiger Kontrastverminderung.

Derzeit kann im Hinblick auf die Bildqualität keinem der beiden bildgebenden Verfahren ein genereller Vorzug gegeben werden. Eine Überlegenheit eines der beiden Verfahren im Rahmen der Implantologie ist bisher nicht belegt<sup>18</sup>.

## 6.2.5 Strahlenexposition

Bei jeder Röntgenuntersuchung wird das ALARA-(as low as reasonably achievable) Prinzip berücksichtigt<sup>19</sup>, das heißt, dass die Anwendung mit der für die Fragestellung geringstmöglichen Strahlendosis bei gleichzeitig suffizienter Abbildungsqualität zu erfolgen hat. Zunehmend wird das ALADA-(as low as diagnostically acceptable)Prinzip angewendet<sup>20</sup>, welches den Fokus auf die Optimierung der Strahlendosis in der medizinischen Bilddiagnostik legt, wie es vom Nation Council on Radiation Protection and Measurements (NCRP) vorgeschlagen wurde<sup>21</sup>. Kinder und Jugendliche weisen ein erheblich höheres Risiko von Folgeschäden nach einer Exposition mit ionisierender Strahlung auf<sup>22</sup>, weswegen bei ihnen eine besonders sorgfältige Nutzen-Risiko-Abwägung zu erfolgen hat.

Bei der Beurteilung der Strahlenbelastung verschiedener bildgebender Verfahren sollte immer die effektive Dosis in der Einheit Sievert (Sv bzw.  $\mu\text{Sv}$ ) – berechnet nach den aktuellen ICRP-Gewichtungsfaktoren – angegeben werden<sup>23,24</sup>.

Für die Computertomographie werden in der Literatur effektive Dosen von 180  $\mu\text{Sv}$  bis 2100  $\mu\text{Sv}$  angegeben<sup>16,23,25,26</sup>.

Die effektive Dosis aktueller in Deutschland zugelassener DVT-Geräte liegt bei kraniofazialen Aufnahmen zwischen 10–1000  $\mu\text{Sv}$ <sup>27-30</sup>, bei dentoalveolären Aufnahmen zwischen 11  $\mu\text{Sv}$  und 674  $\mu\text{Sv}$ <sup>30</sup> und bei einem kleinen FOV < 5 cm zwischen 9,7 und 197,0  $\mu\text{Sv}$ <sup>31</sup>, wobei die effektive Dosis stark vom Gerät<sup>32</sup> und dessen Einstellungen abhängt. Zahlreiche weitere Studien belegen, dass bei typischen Scanprotokollen für implantologische Fragestellungen effektive Dosen von 11  $\mu\text{Sv}$  bis 96,2  $\mu\text{Sv}$  nachzuweisen sind<sup>25,33-35</sup>.

Für digitale Panoramaschichtaufnahmen<sup>36</sup> wurden nach ICRP 2007 in Abhängigkeit des verwendeten Gerätes effektive Dosen von 2,7  $\mu\text{Sv}$  bis 24,5  $\mu\text{Sv}$  gemessen<sup>37-40,16,41</sup>. Die effektiven Dosen für einen Intraoralaufnahmestatus liegen zwischen 34,9  $\mu\text{Sv}$  und 388  $\mu\text{Sv}$ , für ein seitliches Fernröntgenbild bei 5,6  $\mu\text{Sv}$ <sup>37,41</sup> und für eine intraorale Einzelaufnahme bei 5  $\mu\text{Sv}$ <sup>38</sup>.

**Tabelle 1:** Effektive Dosis konventioneller und dreidimensionaler Röntgenaufnahmen in  $\mu\text{Sv}$  nach ICRP 2007

Bildgebende Technik	Effektive Dosis ( $\mu\text{Sv}$ )
Fernröntgenseitenbild (FRS)	5,6
digitale Panoramaschichtaufnahme	2,7 – 24,5
Intraoralaufnahmestatus	34,9 - 388
Digitale Volumentomographie (DVT)	11 - 674
Computertomographie (CT)	180 - 2100

Eine patientenspezifische Dosis-Optimierung<sup>42</sup> kann durch die Einstellung u.a. folgender Parameter am DVT erreicht werden: Röhrenspannung (mA), Bildaufnahmezeit (s), Auflösung (z.B. Voxel Größe in mm), Anzahl der Aufnahmen und eine Teilrotation des DVT (z.B. Reduktion von 360 Grad auf 180 Grad). DVT-Hersteller bezeichnen Voreinstellungen mit reduzierter Strahlendosis als "low dose"

Protokolle. Das Anwenden eines solchen Protokolls reduziert den diagnostischen Wert der Aufnahme zur Implantat-Planung in der Regel nicht<sup>21,43,44</sup>. Die Detektion des Mandibularkanals kann jedoch erschwert sein<sup>45</sup>.

Die Abschirmung der Schilddrüse führt zu einer weiteren Reduktion der effektiven Strahlendosis unabhängig von der Größe des FOVs<sup>21</sup>.

### 6.2.6 Rechtliche Grundlagen

Grundsätzlich gilt, dass jede Röntgenaufnahme eine rechtfertigende Indikation bedarf<sup>46</sup>. Die rechtfertigende Indikation darf nur von Personen, die als Ärzte oder Zahnärzte approbiert und im Besitz der erforderlichen Fachkunde sind, gestellt werden und die Möglichkeit der persönlichen Untersuchung des Patienten vor Ort besteht.

Jede diagnostische Fragestellung ist dabei mit der geringstmöglichen Dosis zu bearbeiten. Das Strahlenschutzgesetz gibt vor, dass die „medizinische Strahlenexposition [...] einen hinreichenden Nutzen erbringen muss, wobei ihr Gesamtpotenzial an diagnostischem [...] Nutzen [...] abzuwägen ist gegenüber der von der Strahlenexposition möglicherweise verursachten Schädigung des Einzelnen.“<sup>47</sup>

Für jede Röntgenaufnahme muss darüber hinaus eine medizinische Notwendigkeit bestehen, die nur von dem behandelnden Arzt oder Zahnarzt festgestellt werden kann. Für implantologische Fragestellungen ist hierfür in den meisten Fällen ein zweidimensionales Röntgenverfahren ausreichend. Eine dreidimensionale Röntgendiagnostik kann jedoch vor, während oder nach einer Implantatinsertion medizinisch notwendig sein (s. Kap. 6.3).

## 6.3 Indikationen

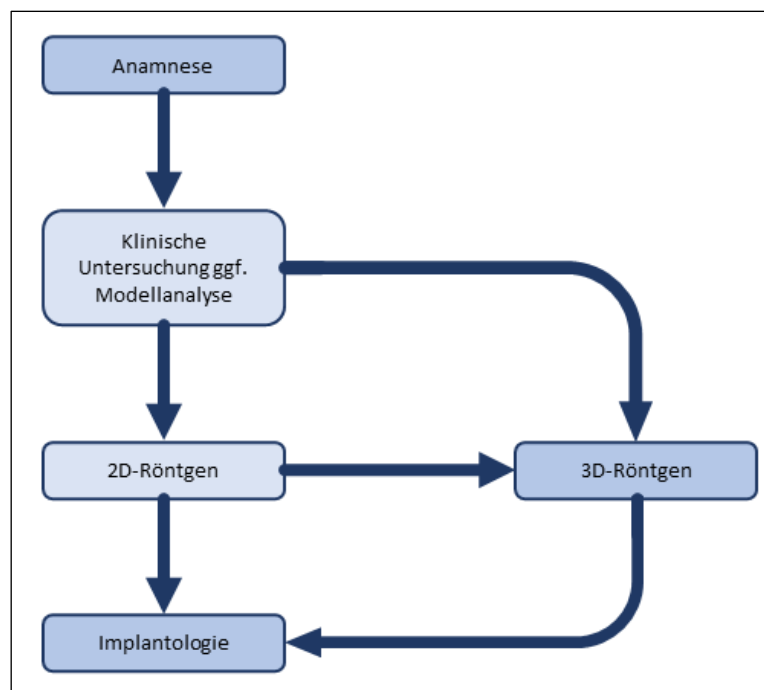
Vor jeder Implantatinsertion ist eine ausreichende radiologische Diagnostik des Implantatbettes erforderlich. Diese sollte eine qualitative und quantitative Beurteilung des Knochenangebots ermöglichen sowie die angrenzenden anatomischen Strukturen darstellen<sup>3,9</sup>. Hierzu ist in vielen Fällen eine zweidimensionale Röntgendiagnostik mit Referenzkörpern indiziert und ausreichend<sup>48-53</sup>. Lassen sich die erforderlichen Informationen für Diagnostik, Therapieentscheidung und Durchführung sowie in speziellen Fällen für Verlaufskontrollen aus der klinischen Untersuchung und/oder der klassischen zweidimensionalen Bildgebung nicht gewinnen, sollte eine dreidimensionale Diagnostik erfolgen<sup>36,53-55</sup>.

Die dreidimensionalen Verfahren stellen das vorhandene Knochenangebot überlagerungsfrei dar<sup>56</sup> und somit können Volumen und Breite besser eingeschätzt werden<sup>48</sup>. Darüber hinaus ist eine Beurteilung der Knochen- und Trabekelstruktur<sup>57-62</sup> bzw. die Beurteilung von Defekten sowie des Augmentationsbedarfs möglich<sup>10,63</sup>. Bei der Indikationsstellung für dreidimensionale bildgebende Maßnahmen ist eine genaue Kenntnis der technischen Limitationen (Auflösungsvermögen, Artefaktbildung) des jeweiligen Verfahrens (CT, DVT) seitens des Behandlers notwendig.

### 6.3.1 Indikationsbereiche für eine dreidimensionale Diagnostik

Eine Indikation für dreidimensionale bildgebende Verfahren kann bereits primär nach Anamnese und klinischer Untersuchung bei deutlicher anatomischer Abweichung von der Norm oder nach orientierender zweidimensionaler Diagnostik bestehen, wenn eine detaillierte räumliche Beurteilung der Morphologie, der anatomischen Strukturen und der eventuell vorliegenden pathologischen Veränderungen im Zahn-, Mund- und Kieferbereich notwendig ist (s. Abbildung 1).

Soll eine virtuelle Planung von Operationen und auch für intraoperativ unterstützende Verfahren bzw. im Rahmen der Präfabrikation von Abutments und Suprakonstruktionen vorgenommen werden, ist eine dreidimensionale Röntgendiagnostik erforderlich. Im Rahmen der Nachsorge können z.B. zur Komplikationsdiagnostik bei bereits eingetretenen oder vermuteten Komplikationen Indikationen bestehen.



**Abbildung 1:** mögliche Wege zum Einsatz bildgebender Verfahren in der Implantologie

Dreidimensionale Bilddaten können für eine computerunterstützte Implantatplanung genutzt werden. Diese hilft dem Behandler unter Berücksichtigung der prothetischen Planung und der anatomischen Gegebenheiten eine optimale Implantatposition zu finden<sup>14</sup>. Auf der Basis dreidimensionaler Bilddaten können Implantate (Typ, Durchmesser, Länge), Aufbauten, Augmentationen und Zahnersatzrestaurationen softwarebasiert simuliert und beurteilt werden. Die dabei ermittelten Werte und Erkenntnisse können dazu verwendet werden, eine möglichst exakte, prothetisch orientierte Positionierung der Implantate unter bestmöglicher Ausnutzung des Knochenangebotes zu planen. Zudem können Defizite im vorhandenen Gewebeangebot detektiert und die Notwendigkeit von Augmentationen, Distraktionen und Implantatbett vorbereitenden Maßnahmen vorausschauend erkannt und entsprechende Maßnahmen geplant werden. Weiterhin ist eine Bewertung alternativer Therapieoptionen möglich.

Softwareunterstützt erstellte Implantatplanungen können am Patienten mit Hilfe von Bohrschablonen oder Navigationssystemen klinisch umgesetzt werden. Bei der Anwendung dieser Techniken sind Kenntnisse über die Genauigkeit des verwendeten Planungs-, und Übertragungsverfahrens vergewissern unabdingbar<sup>64</sup>.

In randomisiert kontrollierten Studien konnte jedoch kein relevanter Benefit für den Implantaterfolg, wie z.B. beim Implantatüberleben, dem periimplantären Knochenabbau, dem Bluten auf Sondieren und der periimplantären Sondierungstiefe, nach einem, drei, und fünf Jahren gezeigt werden, für Implantate, die nach 3D-Bildgebung entweder navigiert oder freihand gesetzt wurden.

Postoperative Schmerzen und Schwellungen wurden allerdings in der Patientengruppe mit den navigiert gesetzten Implantaten in geringerem Ausmaß festgestellt<sup>65-67</sup>.

Die dreidimensionale Bildgebung bietet Vorteile in der Lokalisation von Implantaten relativ zur Anatomie und relativ zu anderen Implantaten. Zum Ausschluss von Verletzungen wichtiger anatomischer Strukturen kann eine dreidimensionale Bildgebung ebenfalls erforderlich sein<sup>6,68</sup>. Nervenkanäle wie der des Nervus incisivus<sup>69,70</sup>, des Nervus alveolaris inferior<sup>6,71</sup>, als auch dessen anteriore Schleife<sup>72</sup> lassen sich besser im DVT als in der Panoramaschichtaufnahme darstellen.

#### **6.4 Indikationen für eine implantologische 3D-Röntgendiagnostik können sein:**

- Deutliche anatomische Abweichungen in der sagittalen und/oder transversalen und/oder vertikalen Ebene in Form und/oder Kieferrelation (z.B.: Reduziertes transversales Knochenangebot, untersichgehende Alveolarfortsatzbereiche, extreme Atrophie im Unterkieferseitenzahnbereich, Kieferhöhlensepten<sup>73</sup>)
- Bei zweifelhaftem Erfolg nach Augmentation
- Unsichere Darstellung anatomisch wichtiger Nachbarstrukturen in der 2D- Diagnostik (z.B. keine klare Abgrenzung des Mandibularkanals oder der Nachbarzähne), wenn mit der 3D-Diagnostik eine Klärung zu erwarten ist.
- In konventioneller Diagnostik aufgefallene pathologische Veränderungen mit weitergehendem Klärungsbedarf (z.B. v. a. Zysten, Neoplasien, odontogene Prozesse, Osteopathien)
- Vorerkrankungen oder Voroperationen der Kieferhöhle mit möglichem Einfluss auf die Implantatversorgung im Oberkieferseitenzahnbereich (z.B. Sinusitiden)
- Spezielle chirurgische und/oder prothetische Therapiekonzepte (z.B. Sofortversorgung, navigationsgestützte Implantologie, komplexe interdisziplinäre Therapiekonzepte)
- V.a. Komplikation nach Implantation oder Augmentation (z.B. Nervverletzungen, Wurzelverletzungen am Nachbarzahn)

## 6.5 Indikationseinschränkungen

Relative Kontraindikationen für eine dreidimensionale Röntgendiagnostik:

- Schwangerschaft
- Patienten, bei denen aufgrund von Vorerkrankungen die Durchführung einer DVT oder CT unmöglich ist

## 6.6 Empfehlungen

Empfehlung	
<p><b>1.</b> Vor jeder Implantatinsertion ist eine klinische Untersuchung und eine ausreichende radiologische Diagnostik des Implantatbettes erforderlich. Lassen sich die erforderlichen Informationen für Diagnostik, Therapieentscheidung und Durchführung sowie in speziellen Fällen für Verlaufskontrollen aus der klinischen Untersuchung und/oder der klassischen zweidimensionalen Bildgebung nicht gewinnen, <b>sollte</b> eine dreidimensionale Diagnostik erfolgen.</p>	starker Konsens
Literatur: 2, 53, 54, 48, 51,72, 71	
Level of Evidence: 1 +	
Abstimmung: 24/1/0 (ja, nein, Enthaltung) – <b>neu (2021)</b>	
<p><b>2.</b> Für die dreidimensionale Röntgenbildgebung <b>soll</b> das der Indikation entsprechende Verfahren mit der geringsten Strahlenbelastung gewählt werden. Bei der Einstellung des DVT <b>soll</b> das, entsprechend der Fragestellung, kleinstmögliche Field of View (FoV) (Aufnahmevolumen) verwendet werden und eine adäquate Ortsauflösung gewählt werden, die zu einer möglichst geringen Strahlenexposition führen.</p>	starker Konsens
Literatur: 16, 21, 24, 43,44, 47, 54, 74	
Level of Evidence: 1+	
Abstimmung: 28/1/1 (ja, nein, Enthaltung) – <b>modifiziert (2021)</b>	
<p><b>3.</b> Wenn eine computergestützte Planung von Implantaten auf der Basis dreidimensionaler Röntgenverfahren erfolgt, <b>sollte</b> in der Regel eine DVT durchgeführt werden</p>	starker Konsens
Literatur: 1, 75-78	
Level of Evidence: 2-/ E	
Abstimmung: 29/0/1 (ja, nein, Enthaltung) – <b>geprüft und unverändert übernommen (2021)</b>	

<p><b>4.</b> Eine Diagnostik der periimplantären Umgebung ist im DVT möglich, im unmittelbaren Nahbereich jedoch nur eingeschränkt beurteilbar. Die Kontrolle des periimplantären Knochens <b>sollte</b> zunächst durch eine zweidimensionale Bildgebung (z.B. Zahnaufnahme) erfolgen.</p>	<p>starker Konsens</p>
<p>Literatur: 79-82</p>	
<p>Level of Evidence: 1-/ E</p>	
<p>Abstimmung: 28/0/1 (ja, nein, Enthaltung) - <b>modifiziert (2021)</b></p>	
<p><b>5.</b> Aufgrund von Messungenauigkeiten im DVT <b>sollte</b> ein Sicherheitsabstand von 2 mm von wichtigen anatomischen Strukturen in der Implantatplanung eingehalten werden, wie z.B. dem Nervus alveolaris inferior und dem Foramen mentale.</p>	<p>starker Konsens</p>
<p>Literatur: 11</p>	
<p>Level of Evidence: 1+</p>	
<p>Abstimmung: 29/0/1 (ja, nein, Enthaltung) – <b>neu (2021)</b></p>	



## 7 Indikationen zur Navigation in der Implantologie

### 7.1 Einleitung

Mit geeigneten Computerprogrammen kann anhand der dreidimensional akquirierten Bilddaten präoperativ eine virtuelle Planung der Implantatinsertion durchgeführt werden<sup>83</sup>. Für die intraoperative Umsetzung stehen die direkte Instrumentennavigation oder die durch Bohrschablonen unterstützten Verfahren zur Verfügung<sup>84,85</sup>.

Durch die Nutzung von röntgenopaken Scanschablonen, die einer nach prothetischen Gesichtspunkten optimierten Planung entsprechen, können für die Planung der Implantatinsertion zusätzlich wichtige Informationen gewonnen werden. Diese Schablonen sind während der dreidimensionalen Bildgebung im Patientenmund einzusetzen. In mehreren Studien konnte durch navigationsgestütztes Implantieren eine exaktere Positionierung der Implantate im Vergleich zur „Freihand“-Positionierung festgestellt werden<sup>86-92</sup>. Darüber hinaus ist durch den Einsatz von computerunterstützten navigierten Verfahren eine verbesserte Präfabrizierung von prothetischem Zahnersatz möglich<sup>93</sup>.

### 7.2 Definition

#### 7.2.1 Virtuelle Planung

Die virtuelle Planung der Implantatinsertion wird auf der Basis der präoperativ akquirierten 3D-Bilddaten durchgeführt. Aus diesen Bilddaten werden die benötigten Ansichten für die Planung errechnet. Neben der Panoramaansicht werden aus den Bilddaten Querschnitte des Alveolarkamms sowie ein dreidimensionales Modell der Zahnhartsubstanzen und der knöchernen Strukturen dargestellt. Für die virtuelle Planung stehen Implantatdatenbanken zur Verfügung, die Implantate verschiedener Hersteller enthalten. Nach Auswahl von Hersteller, Typ, Durchmesser und Implantatlänge kann eine beliebige Zahl von Implantaten virtuell am Computer hinsichtlich Position und Orientierung ausgerichtet werden. Durch Entwicklung neuer Software-Tools mit optimierten Ansichten des Implantatlagers kann die virtuelle Planung von Implantaten erleichtert werden<sup>92</sup>.

Eine verstärkte Digitalisierung des Arbeitsablaufes ist mit der Entwicklung der präzisen Laser Scanner eingeführt worden. Diese werden entweder für einen Intraoralscan (rein digital) oder extraoral (teilweise digital) für den Scan eines Gipsmodells eingesetzt. Der 3D Datensatz des Röntgenverfahrens (meist im DICOM Format), wird am Computer mit dem Scan (meist im STL (Standard Triangulation Language) Format) übereinandergelegt. Dieses Matching kann anhand von bestimmten charakteristischen Punkten der Zähne oder mit Hilfe von Referenzmarkern erfolgen. Die Zahnaufstellung erfolgt virtuell, wie die Implantatplanung.

Mischformen zu konventionellen Implantatplanungen existieren. Die jeweiligen Fehlerquellen sind unbedingt zu beachten. So ist im konventionellen Verfahren z. B. eine korrekte Abdrucknahme, ein korrekter Sitz der Röntgenschablone und die Expansion und Schrumpfung der Materialien vermehrt zu beachten.

Der rein digitale Arbeitsablauf bietet den Vorteil des geringeren Laboraufwandes, stellt den Anwender aber vor andere Herausforderungen. Der 3D Datensatz des Röntgenverfahrens wird häufig mittels Algorithmen segmentiert. Artefakte oder Übergänge mit geringem Kontrast, können zu einer fehlerhaften Segmentierung führen. Sehr röntgenopake Strukturen wie Metall- oder Zirkonoxid-Restaurationen führen mit steigender Anzahl zu vermehrten Artefakten. Dies wirkt sich negativ auf die Genauigkeit des Verfahrens aus. Ein manuelles Nachsegmentieren kann zu einer Reduktion von Segmentierungsfehlern führen<sup>94</sup>. Das Anfertigen einer Röntgenschablone, anhand des Intraoralscans mit Referenzmarkern, kann das Matching des Intraoralscans mit dem 3D Röntgenbild erleichtern<sup>95</sup>.

Implantate, die in vivo bei teilbezahnten Patienten mit dem rein digitalen Arbeitsablauf gesetzt worden sind, zeigen eine vergleichbare Genauigkeit wie Implantate des teilweise digitalen Arbeitsablaufes. Die Abweichungen der Implantatposition von der Planung sind insgesamt klinisch vertretbar: Implantatachse 2,69 Grad (95% CI: 2,32 – 3,03 Grad); koronal 1,03 mm (95% CI: 0,88 - 1,18 mm); apikal 1,33 mm (95% CI: 1,17 - 1,50 mm); vertikal 0,5 mm (95% CI: 0,46 - 0,70 mm)<sup>95-97</sup>.

Die Planungsdaten von virtuellen Planungen können gespeichert und exportiert werden. Anhand dieser Planungsdaten können durch verschiedene Techniken Bohrschablonen hergestellt werden, in denen alle Informationen der virtuellen Planung codiert sind.

Eine andere Möglichkeit ist die Nutzung der Planungsdaten für die direkte Instrumentennavigation.

### 7.2.2 Dynamische Navigation

Die Grundlage für die dynamische Navigation ist ein dreidimensionaler Bilddatensatz der Körperregion, in der operiert werden soll. Zur Registrierung hat sich im Rahmen der dentalen Implantologie eine starre dental getragene Schiene bewährt, die mit Referenzmarkern versehen ist. Diese Schiene ist von dem Patienten bereits während der Bilddatenerhebung zu tragen.

Intraoperativ kann anhand der Referenzmarker eine Lageerkennung erfolgen und die Position von markierten Operationsinstrumenten in Echtzeit auf einem Monitor verfolgt werden. Dieses Verfahren ist mittlerweile etabliert und wird von vielen verschiedenen operativen Fachdisziplinen angewandt<sup>98</sup>. Vergleichende Untersuchungen liegen bisher in vitro und in vivo als randomisierte kontrollierte Studien vor<sup>17</sup>. Übereinstimmend konnte dabei eine hohe Präzision festgestellt werden<sup>99-101</sup>, die vergleichbar mit der einer statischen Navigation ist<sup>17</sup>.

Die Anwendung von dynamischen Navigationssystemen bietet Fehlerquellen, deren Kenntnisse von dem Operateur unerlässlich sind<sup>102</sup>.

### 7.2.3 Statische Navigation

Bei der statischen Navigation wird ein dreidimensionaler Bilddatensatz benötigt und mit einer virtuellen Planungssoftware die Implantatposition und -ausrichtung festgelegt. Auf der Basis der dreidimensionalen Planung wird durch verschiedene Techniken z.B. der Stereolithographie oder durch computergesteuerte Fräsen eine Bohrschablone hergestellt<sup>85,103,104</sup>.

Die Bohrschablonen werden intraoperativ auf der Restbezaehlung, der Schleimhaut oder dem Alveolarknochen getragen. Wobei Schablonen, die auf der Restbezaehlung bzw. auf provisorischen Implantaten oder auf der Schleimhaut abgestuetzt sind, eine exaktere Übertragung als knochengetragene Schablonen ermöglichen<sup>105</sup>.

Die Implantatbettaufoerung sowie die Implantatinsertion erfolgt durch die computergestuetzt hergestellte Bohrschablone, in der die Position, Angulation und Tiefe codiert sind. In vitro konnte dabei eine Abweichung von weniger als 0,5 mm von der geplanten Implantatposition festgestellt werden<sup>106</sup>.

Bei der transgingivalen, schablonengestuetzten Implantatinsertion konnten eine Reduktion postoperativer Schmerzen und ein reduzierter Analgetikaverbrauch festgestellt werden<sup>66,107,103,108</sup>. Auch Patienten mit erhoehter Blutungsneigung (angeboren oder erworben) oder Immunkompromittierung koennten aufgrund der geringeren Invasivitaet eines transgingivalen, schablonengestuetzten Vorgehens profitieren. Jedoch sollte vor einem solchen Vorgehen das Angebot an keratinisierter Gingiva ueberprueft werden<sup>109</sup>.

#### 7.2.4 Genauigkeit

Bisherige Untersuchungen beziehen sich ueberwiegend auf in vitro Modelle, die uebereinstimmend auf eine hohe Praezision schliessen lassen<sup>110</sup>.

Fuer schablonengestuetzte Verfahren sind in klinischen randomisiert kontrollierten Studien Abweichungen der Implantatspitze von 1,28 +/- 0,46 mm und Abweichungen der Implantatachse von 2,84 +/- 1,71 Grad bekannt<sup>17,86,89,109</sup>.

Im direkten Vergleich mit Verfahren der dynamischen Instrumentennavigation werden mit 1,29 +/- 0,5 mm Abweichung an der Implantatspitze und 3,06 +/- 1,37 Grad an der Implantatachse angegeben<sup>111 17</sup>.

In einer randomisiert kontrollierten Studie wurde ein erhoehtes Abweichen der Implantatposition von der Planung bei nicht navigiert, verglichen mit navigiert gesetzten Implantaten, in der mesial-distalen, der bucco-lingualen als auch in der vertikalen Position gemessen<sup>112</sup>.

In einer nur auf Schablonen gestuetzte Verfahren basierenden Metaanalyse wurden Abweichungen der Implantatspitze von 0,64 mm bis 2,59 mm und eine Abweichung der Implantatachse von 2,9 Grad bis 9,31 Grad angegeben<sup>105</sup>.

In vergleichenden Untersuchungen navigierter Verfahren mit der Freihandmethode konnte eine signifikant hoehere Praezision der navigierten Verfahren festgestellt werden<sup>17,86,89,92,113-117</sup>.

Die Praezision beider Navigationsverfahren (statisch und dynamisch) unterscheidet sich nicht signifikant<sup>17,118</sup>.

Auch bei Patienten nach ablativer Tumor Chirurgie und schwierigen anatomischen Bedingungen konnten gute Resultate mit einer Abweichung von bis zu 3,5 mm und einer Winkelabweichung von 6,4 Grad erzielt werden<sup>119</sup>.

Ungenauigkeiten und Abweichungen können darüber hinaus bei jedem diagnostischen und therapeutischen Behandlungsschritt entstehen, so dass in Summation große Abweichungen von der geplanten Position des Implantates mit der Gefahr der Verletzung anatomischer Nachbarstrukturen möglich sind.

### 7.3 Indikationen zum navigierten Implantieren

*Es liegen randomisierte kontrollierte Studien hinsichtlich der Fragestellung des Nutzens einer navigierten Implantatinsertion vor.*

Navigiert gesetzte Implantate zeigen eine geringere Abweichung von der Planung<sup>112,120</sup>. Dies hat jedoch keinen Effekt auf das Überleben der Implantate<sup>40,66,67,121</sup>. Lediglich der postoperative Schmerz ist geringer, was vermutlich auf eine vermehrte transgingivale Implantation zurückzuführen ist<sup>112</sup>.

Es lagen keine Studien vor, die den zu erwartenden Vorteil der prothetischen Suprakonstruktion belegen.

Die Anwendung der navigationsgestützten Implantologie ist an Erfahrungen sowohl im Bereich der 3D-Diagnostik als auch der Anwendung von navigationsgestützten Verfahren gebunden.

Fehler und Ungenauigkeiten sind an jeder Stelle in der Prozesskette möglich. Diese können zu gravierenden Abweichungen von der angestrebten Implantatposition führen.

Anforderungen an den Operateur stellen spezielle Erfahrungen im Bereich der nicht navigationsgestützten Implantologie und die Einhaltung chirurgischer Standardprotokolle dar.

Die sichere reproduzierbare Positionierung der Röntgen- und Führungsschablone ist eine Grundvoraussetzung.

Die Planung der navigationsgestützten Implantologie ist eine zahnärztliche Aufgabe und soll vom Operateur zumindest überprüft werden. Die Verantwortung für den Gesamtprozess liegt beim Operateur.

### 7.4 Indikationseinschränkung

Indikationseinschränkung für eine navigationsunterstützte Implantatinsertion:

- Nicht ausreichende Mundöffnung
- Patienten, bei denen aufgrund von Vorerkrankungen die Durchführung einer dreidimensionalen Diagnostik und/oder navigierten Implantologie unmöglich ist

## 7.5 Empfehlungen für navigationsunterstützte Implantatinsertion

Empfehlung:	
Navigationsgestützte Implantologie <b>kann</b> eingesetzt werden bei: <ul style="list-style-type: none"><li>• minimalinvasiven Techniken der Implantatinsertion vor allem bei Patienten mit besonderen Risiken (z.B. erhöhte Blutungsneigung)</li><li>• Z.n. komplexer Kieferrekonstruktion</li><li>• der Umsetzung einer schwierigen prothetischen Zielsetzung</li><li>• besonderen Konzepten (z.B. bei der Sofortversorgung mit präfabriziertem Zahnersatz)</li></ul>	starker Konsens
Literatur: 112, 122-125	
Level of Evidence: 1-/ E	
Abstimmung: 28/1/0 (ja, nein, Enthaltung) – <b>neu (2021)</b>	

## 8 Literatur

1. Mercado, F., *et al.* Fully Digitally Guided Implant Surgery Based on Magnetic Resonance Imaging. *The International journal of oral & maxillofacial implants* **34**, 529-534 (2019).
2. Suomalainen, A., Pakbaznejad Esmaeili, E. & Robinson, S. Dentomaxillofacial imaging with panoramic views and cone beam CT. *Insights into imaging* **6**, 1-16 (2015).
3. Hassfeld S, R.U. Röntgendiagnostik in der Mund-, Kiefer- und Gesichtschirurgie. Diagnose, Röntgenbefund, abgestuftes röntgendiagnostisches Untersuchungsspektrum, Schnittbilddiagnostik. *MKG-Chirurg* (2008).
4. JE., Z. Digitale Volumetomographie in der Zahn-, Mund- und Kieferheilkunde. Grundlagen, Diagnostik und Behandlungsplanung. . *Qunitessenz* (2007).
5. Stavropoulos, A. & Wenzel, A. Accuracy of cone beam dental CT, intraoral digital and conventional film radiography for the detection of periapical lesions. An ex vivo study in pig jaws. *Clinical oral investigations* **11**, 101-106 (2007).
6. Sahota, J., *et al.* Reliability of Orthopantomography and Cone-beam Computed Tomography in Presurgical Implant Planning: A Clinical Study. *The journal of contemporary dental practice* **18**, 665-669 (2017).
7. Tang, Z., Liu, X. & Chen, K. Comparison of digital panoramic radiography versus cone beam computerized tomography for measuring alveolar bone. *Head & face medicine* **13**, 2 (2017).
8. Mengel, R., Kruse, B. & Flores-de-Jacoby, L. Digital volume tomography in the diagnosis of peri-implant defects: an in vitro study on native pig mandibles. *Journal of periodontology* **77**, 1234-1241 (2006).
9. Tyndall, D.A. & Rathore, S. Cone-beam CT diagnostic applications: caries, periodontal bone assessment, and endodontic applications. *Dental clinics of North America* **52**, 825-841, vii (2008).
10. Weiss, R., 2nd & Read-Fuller, A. Cone Beam Computed Tomography in Oral and Maxillofacial Surgery: An Evidence-Based Review. *Dentistry journal* **7**(2019).
11. Fokas, G., Vaughn, V.M., Scarfe, W.C. & Bornstein, M.M. Accuracy of linear measurements on CBCT images related to presurgical implant treatment planning: A systematic review. *Clinical oral implants research* **29 Suppl 16**, 393-415 (2018).
12. Howerton, W.B., Jr. & Mora, M.A. Advancements in digital imaging: what is new and on the horizon? *Journal of the American Dental Association (1939)* **139 Suppl**, 20s-24s (2008).
13. Ziegler, C.M., Woertche, R., Brief, J. & Hassfeld, S. Clinical indications for digital volume tomography in oral and maxillofacial surgery. *Dento maxillo facial radiology* **31**, 126-130 (2002).
14. Neugebauer, J., Ritter, L., Mischkowski, R. & Zoller, J.E. Three-dimensional diagnostics, planning and implementation in implantology. *International journal of computerized dentistry* **9**, 307-319 (2006).
15. Weinberg, L.A. CT scan as a radiologic data base for optimum implant orientation. *The Journal of prosthetic dentistry* **69**, 381-385 (1993).
16. SEDENTEXCT project. RADIATION PROTECTION: CONE BEAM CT FOR DENTAL AND MAXILLOFACIAL RADIOLOGY. *Evidence Based Guidelines (v2.0 Final)* (2011).
17. Kaewsiri, D., Panmekiate, S., Subbalekha, K., Mattheos, N. & Pimkhaokham, A. The accuracy of static vs. dynamic computer-assisted implant surgery in single tooth space: A randomized controlled trial. *Clinical oral implants research* **30**, 505-514 (2019).
18. Dings, J.P., *et al.* Reliability and accuracy of cone beam computed tomography versus conventional multidetector computed tomography for image-guided craniofacial implant planning: An in vitro study. *The International journal of oral & maxillofacial implants* **34**, 665-672 (2019).
19. Farman, A.G. ALARA still applies. *Oral surgery, oral medicine, oral pathology, oral radiology, and endodontics* **100**, 395-397 (2005).

20. Jaju, P.P. & Jaju, S.P. Cone-beam computed tomography: Time to move from ALARA to ALADA. *Imaging science in dentistry* **45**, 263-265 (2015).
21. Yeung, A.W.K., Jacobs, R. & Bornstein, M.M. Novel low-dose protocols using cone beam computed tomography in dental medicine: a review focusing on indications, limitations, and future possibilities. *Clinical oral investigations* **23**, 2573-2581 (2019).
22. Horner K, R.V., Tsiklakis K, et al. European guidelines on radiation protection in dental radiology; the safe use of radiographs in dental practice. . *European Commission, Directorate-General for Energy and Transport: Radiation Protection* (2004).
23. Ludlow, J.B. & Ivanovic, M. Comparative dosimetry of dental CBCT devices and 64-slice CT for oral and maxillofacial radiology. *Oral surgery, oral medicine, oral pathology, oral radiology, and endodontics* **106**, 106-114 (2008).
24. The 2007 Recommendations of the International Commission on Radiological Protection. ICRP publication 103. *Annals of the ICRP* **37**, 1-332 (2007).
25. Loubele, M., et al. Comparison between effective radiation dose of CBCT and MSCT scanners for dentomaxillofacial applications. *European journal of radiology* **71**, 461-468 (2009).
26. Suomalainen, A., Kiljunen, T., Kaser, Y., Peltola, J. & Kortensniemi, M. Dosimetry and image quality of four dental cone beam computed tomography scanners compared with multislice computed tomography scanners. *Dento maxillo facial radiology* **38**, 367-378 (2009).
27. Jacobs, R., Salmon, B., Codari, M., Hassan, B. & Bornstein, M.M. Cone beam computed tomography in implant dentistry: recommendations for clinical use. *BMC oral health* **18**, 88 (2018).
28. Rios, H.F., Borgnakke, W.S. & Benavides, E. The Use of Cone-Beam Computed Tomography in Management of Patients Requiring Dental Implants: An American Academy of Periodontology Best Evidence Review. *Journal of periodontology* **88**, 946-959 (2017).
29. Bornstein, M.M., Scarfe, W.C., Vaughn, V.M. & Jacobs, R. Cone beam computed tomography in implant dentistry: a systematic review focusing on guidelines, indications, and radiation dose risks. *The International journal of oral & maxillofacial implants* **29 Suppl**, 55-77 (2014).
30. Rehani, M.M., et al. Radiological Protection in Cone Beam Computed Tomography (CBCT). ICRP Publication 129. *Annals of the ICRP* **44**, 9-127 (2015).
31. Al-Okshi, A., Lindh, C., Sale, H., Gunnarsson, M. & Rohlin, M. Effective dose of cone beam CT (CBCT) of the facial skeleton: a systematic review. *The British journal of radiology* **88**, 20140658 (2015).
32. Wrzesien, M. & Olszewski, J. Absorbed doses for patients undergoing panoramic radiography, cephalometric radiography and CBCT. *International journal of occupational medicine and environmental health* **30**, 705-713 (2017).
33. Lofthag-Hansen, S., Thilander-Klang, A., Ekestubbe, A., Helmrot, E. & Grondahl, K. Calculating effective dose on a cone beam computed tomography device: 3D Accuitomo and 3D Accuitomo FPD. *Dento maxillo facial radiology* **37**, 72-79 (2008).
34. Hirsch, E., Wolf, U., Heinicke, F. & Silva, M.A. Dosimetry of the cone beam computed tomography Veraviewepocs 3D compared with the 3D Accuitomo in different fields of view. *Dento maxillo facial radiology* **37**, 268-273 (2008).
35. Roberts, J.A., Drage, N.A., Davies, J. & Thomas, D.W. Effective dose from cone beam CT examinations in dentistry. *The British journal of radiology* **82**, 35-40 (2009).
36. Du Toit, J., Gluckman, H., Gamil, R. & Renton, T. Implant Injury Case Series and Review of the Literature Part 1: Inferior Alveolar Nerve Injury. *The Journal of oral implantology* **41**, e144-151 (2015).
37. Signorelli, L., Patcas, R., Peltomaki, T. & Schatzle, M. Radiation dose of cone-beam computed tomography compared to conventional radiographs in orthodontics. *Journal of orofacial orthopedics = Fortschritte der Kieferorthopädie : Organ/official journal Deutsche Gesellschaft für Kieferorthopädie* **77**, 9-15 (2016).



38. Qiang, W., Qiang, F. & Lin, L. ESTIMATION OF EFFECTIVE DOSE OF DENTAL X-RAY DEVICES. *Radiation protection dosimetry* **183**, 417-421 (2019).
39. Grunheid, T., Kolbeck Schieck, J.R., Pliska, B.T., Ahmad, M. & Larson, B.E. Dosimetry of a cone-beam computed tomography machine compared with a digital x-ray machine in orthodontic imaging. *American journal of orthodontics and dentofacial orthopedics : official publication of the American Association of Orthodontists, its constituent societies, and the American Board of Orthodontics* **141**, 436-443 (2012).
40. Al-Okshi, A., Nilsson, M., Petersson, A., Wiese, M. & Lindh, C. Using GafChromic film to estimate the effective dose from dental cone beam CT and panoramic radiography. *Dento maxillo facial radiology* **42**, 20120343 (2013).
41. Ludlow, J.B., Davies-Ludlow, L.E. & White, S.C. Patient risk related to common dental radiographic examinations: the impact of 2007 International Commission on Radiological Protection recommendations regarding dose calculation. *Journal of the American Dental Association (1939)* **139**, 1237-1243 (2008).
42. Shin, H.S., *et al.* Effective doses from panoramic radiography and CBCT (cone beam CT) using dose area product (DAP) in dentistry. *Dento maxillo facial radiology* **43**, 20130439 (2014).
43. Feragalli, B., *et al.* Cone beam computed tomography for dental and maxillofacial imaging: technique improvement and low-dose protocols. *La Radiologia medica* **122**, 581-588 (2017).
44. Dawood, A., Brown, J., Sauret-Jackson, V. & Purkayastha, S. Optimization of cone beam CT exposure for pre-surgical evaluation of the implant site. *Dento maxillo facial radiology* **41**, 70-74 (2012).
45. Elmar Frank, S.F., Robert Frank, Norbert Frank, & Dietmar Frank, K.F., Besigheim. LowDose DVT-Aufnahmen mit dem Orthophos SL. *ORALE IMPLANTOLOGIE* (4 | 2018).
46. Verordnung zum Schutz vor der schädlichen Wirkung ionisierender Strahlung (Strahlenschutzverordnung - StrlSchV). (*BGBl. I S. 2034, 2036*) (29. November 2018).
47. Gesetz zum Schutz vor der schädlichen Wirkung ionisierender Strahlung (Strahlenschutzgesetz - StrlSchG). *GBl. I S. 1966* (2017).
48. Pertl, L., Gashi-Cenkoglu, B., Reichmann, J., Jakse, N. & Pertl, C. Preoperative assessment of the mandibular canal in implant surgery: comparison of rotational panoramic radiography (OPG), computed tomography (CT) and cone beam computed tomography (CBCT) for preoperative assessment in implant surgery. *European journal of oral implantology* **6**, 73-80 (2013).
49. Harris, D., *et al.* E.A.O. guidelines for the use of diagnostic imaging in implant dentistry 2011. A consensus workshop organized by the European Association for Osseointegration at the Medical University of Warsaw. *Clinical oral implants research* **23**, 1243-1253 (2012).
50. Tyndall, D.A., *et al.* Position statement of the American Academy of Oral and Maxillofacial Radiology on selection criteria for the use of radiology in dental implantology with emphasis on cone beam computed tomography. *Oral surgery, oral medicine, oral pathology and oral radiology* **113**, 817-826 (2012).
51. Shelley, A.M., Glenny, A.M., Goodwin, M., Brunton, P. & Horner, K. Conventional radiography and cross-sectional imaging when planning dental implants in the anterior edentulous mandible to support an overdenture: a systematic review. *Dento maxillo facial radiology* **43**, 20130321 (2014).
52. Shahidi, S., Zamiri, B., Abolvardi, M., Akhlaghian, M. & Paknahad, M. Comparison of Dental Panoramic Radiography and CBCT for Measuring Vertical Bone Height in Different Horizontal Locations of Posterior Mandibular Alveolar Process. *Journal of dentistry (Shiraz, Iran)* **19**, 83-91 (2018).
53. Jensen, C., Raghoobar, G.M., Meijer, H.J., Schepers, R. & Cune, M.S. Comparing Two Diagnostic Procedures in Planning Dental Implants to Support a Mandibular Free-Ending Removable Partial Denture. *Clinical implant dentistry and related research* **18**, 678-685 (2016).
54. Benavides, E., *et al.* Use of cone beam computed tomography in implant dentistry: the International Congress of Oral Implantologists consensus report. *Implant dentistry* **21**, 78-86 (2012).



55. Harris, D., *et al.* E.A.O. guidelines for the use of diagnostic imaging in implant dentistry 2011. A consensus workshop organized by the European Association for Osseointegration at the Medical University of Warsaw. *Clinical oral implants research* **23**, 1243-1253 (2012).
56. Mischkowski, R.A., *et al.* Geometric accuracy of a newly developed cone-beam device for maxillofacial imaging. *Oral surgery, oral medicine, oral pathology, oral radiology, and endodontics* **104**, 551-559 (2007).
57. Kang, S.R., *et al.* The relationship between dental implant stability and trabecular bone structure using cone-beam computed tomography. *Journal of Periodontal & Implant Science* **46**, 116-127 (2016).
58. Ibrahim, N., *et al.* Accuracy of trabecular bone microstructural measurement at planned dental implant sites using cone-beam CT datasets. *Clinical oral implants research* **25**, 941-945 (2014).
59. Ibrahim, N., Parsa, A., Hassan, B., van der Stelt, P. & Wismeijer, D. Diagnostic imaging of trabecular bone microstructure for oral implants: a literature review. *Dento maxillo facial radiology* **42**, 20120075 (2013).
60. Pauwels, R., Jacobs, R., Singer, S.R. & Mupparapu, M. CBCT-based bone quality assessment: are Hounsfield units applicable? *Dento maxillo facial radiology* **44**, 20140238 (2015).
61. Nicolielo, L.F.P., Van Dessel, J., van Lenthe, G.H., Lambrichts, I. & Jacobs, R. Computer-based automatic classification of trabecular bone pattern can assist radiographic bone quality assessment at dental implant site. *The British journal of radiology* **91**, 20180437 (2018).
62. Pauwels, R., Sessirisombat, S. & Panmekiate, S. Mandibular Bone Structure Analysis Using Cone Beam Computed Tomography vs Primary Implant Stability: An Ex Vivo Study. *The International journal of oral & maxillofacial implants* **32**, 1257-1265 (2017).
63. Deutsche Gesellschaft für Mund-, Kiefer- und Gesichtschirurgie (DGMKG). Konsensuspapier: Indikationen zur Schnittbilddiagnostik in der Mund-, Kiefer- und Gesichtschirurgie (CT/DVT). . *MKG-Chirurg* (2008).
64. Van Assche, N., *et al.* Accuracy of implant placement based on pre-surgical planning of three-dimensional cone-beam images: a pilot study. *Journal of clinical periodontology* **34**, 816-821 (2007).
65. Pozzi, A., Tallarico, M., Marchetti, M., Scarfo, B. & Esposito, M. Computer-guided versus free-hand placement of immediately loaded dental implants: 1-year post-loading results of a multicentre randomised controlled trial. *European journal of oral implantology* **7**, 229-242 (2014).
66. Tallarico, M., Esposito, M., Xhanari, E., Caneva, M. & Meloni, S.M. Computer-guided vs freehand placement of immediately loaded dental implants: 5-year postloading results of a randomised controlled trial. *European journal of oral implantology* **11**, 203-213 (2018).
67. Bernard, L., *et al.* A randomized controlled clinical trial comparing guided with nonguided implant placement: A 3-year follow-up of implant-centered outcomes. *The Journal of prosthetic dentistry* **121**, 904-910 (2019).
68. EDI), B.d.i.t.Z.i.E.E.A.o.D.I.B. Leitfaden Dreidimensionale Bildgebung in der Implantologie. <http://www.bdiz.de/service/oav10/Grafik/jh09042927-1.pdf>. (2009).
69. Pires, C.A., Bissada, N.F., Becker, J.J., Kanawati, A. & Landers, M.A. Mandibular incisive canal: cone beam computed tomography. *Clinical implant dentistry and related research* **14**, 67-73 (2012).
70. Ferreira Barbosa, D.A., *et al.* Imaging Aspects of the Mandibular Incisive Canal: A PROSPERO-Registered Systematic Review and Meta-Analysis of Cone Beam Computed Tomography Studies. *The International journal of oral & maxillofacial implants* **34**, 423-433 (2019).
71. Haas, L.F., *et al.* Anatomical variations of mandibular canal detected by panoramic radiography and CT: a systematic review and meta-analysis. *Dento maxillo facial radiology* **45**, 20150310 (2016).
72. de Brito, A.C., Nejaim, Y., de Freitas, D.Q. & de Oliveira Santos, C. Panoramic radiographs underestimate extensions of the anterior loop and mandibular incisive canal. *Imaging science in dentistry* **46**, 159-165 (2016).

73. Tavelli, L., Borgonovo, A.E., Re, D. & Maiorana, C. Sinus presurgical evaluation: a literature review and a new classification proposal. *Minerva stomatologica* **66**, 115-131 (2017).
74. Elshenawy, H., *et al.* Influence of Small, Midi, Medium and Large Fields of View on Accuracy of Linear Measurements in CBCT Imaging: Diagnostic Accuracy Study. *Open access Macedonian journal of medical sciences* **7**, 1037-1041 (2019).
75. Poeschl, P.W., *et al.* Comparison of cone-beam and conventional multislice computed tomography for image-guided dental implant planning. *Clinical oral investigations* **17**, 317-324 (2013).
76. Leung, C.K.K., Pow, E.H.N., Li, T.K.L., Lo, E.C.M. & Chow, T.W. Accuracy of radiographic measurements for implant planning using cone-beam and helical computer tomography. *Journal of investigative and clinical dentistry* **8**(2017).
77. Stratis, A., *et al.* Two examples of indication specific radiation dose calculations in dental CBCT and Multidetector CT scanners. *Physica medica : PM : an international journal devoted to the applications of physics to medicine and biology : official journal of the Italian Association of Biomedical Physics (AIFB)* **41**, 71-77 (2017).
78. Pauwels, R. Cone beam CT for dental and maxillofacial imaging: dose matters. *Radiation protection dosimetry* **165**, 156-161 (2015).
79. Dave, M., Davies, J., Wilson, R. & Palmer, R. A comparison of cone beam computed tomography and conventional periapical radiography at detecting peri-implant bone defects. *Clinical oral implants research* **24**, 671-678 (2013).
80. Yepes, J.F. & Al-Sabbagh, M. Use of cone-beam computed tomography in early detection of implant failure. *Dental clinics of North America* **59**, 41-56 (2015).
81. Sheridan, R.A., *et al.* The Effect of Implant-Induced Artifacts on Interpreting Adjacent Bone Structures on Cone-Beam Computed Tomography Scans. *Implant dentistry* **27**, 10-14 (2018).
82. Bohner, L.O.L., *et al.* Comparative analysis of imaging techniques for diagnostic accuracy of peri-implant bone defects: a meta-analysis. *Oral surgery, oral medicine, oral pathology and oral radiology* **124**, 432-440.e435 (2017).
83. Verstreken, K., *et al.* Computer-assisted planning of oral implant surgery: a three-dimensional approach. *The International journal of oral & maxillofacial implants* **11**, 806-810 (1996).
84. Schermeier, O., *et al.* Automatic patient registration in computer assisted maxillofacial surgery. *Studies in health technology and informatics* **85**, 461-467 (2002).
85. Voitik, A.J. CT data and its CAD and CAM utility in implant planning: part I. *The Journal of oral implantology* **28**, 302-303 (2002).
86. Alevizakos, V., Mitov, G., Stoetzer, M. & von See, C. A retrospective study of the accuracy of template-guided versus freehand implant placement: A nonradiologic method. *Oral surgery, oral medicine, oral pathology and oral radiology* (2019).
87. Smitkarn, P., Subbalekha, K., Mattheos, N. & Pimkhaokham, A. The accuracy of single-tooth implants placed using fully digital-guided surgery and freehand implant surgery. *Journal of clinical periodontology* (2019).
88. Block, M.S., Emery, R.W., Cullum, D.R. & Sheikh, A. Implant Placement Is More Accurate Using Dynamic Navigation. *Journal of oral and maxillofacial surgery : official journal of the American Association of Oral and Maxillofacial Surgeons* **75**, 1377-1386 (2017).
89. Vercruyssen, M., *et al.* A randomized clinical trial comparing guided implant surgery (bone- or mucosa-supported) with mental navigation or the use of a pilot-drill template. *Journal of clinical periodontology* **41**, 717-723 (2014).
90. Sukovic, P. Cone beam computed tomography in craniofacial imaging. *Orthodontics & craniofacial research* **6 Suppl 1**, 31-36; discussion 179-182 (2003).
91. Widmann, G. & Bale, R.J. Accuracy in computer-aided implant surgery--a review. *The International journal of oral & maxillofacial implants* **21**, 305-313 (2006).

92. Hoffmann, J., Westendorff, C., Gomez-Roman, G. & Reinert, S. Accuracy of navigation-guided socket drilling before implant installation compared to the conventional free-hand method in a synthetic edentulous lower jaw model. *Clinical oral implants research* **16**, 609-614 (2005).
93. Meyer, U., et al. Evaluation of accuracy of insertion of dental implants and prosthetic treatment by computer-aided navigation in minipigs. *The British journal of oral & maxillofacial surgery* **41**, 102-108 (2003).
94. Flügge, T., et al. Registration of cone beam computed tomography data and intraoral surface scans - A prerequisite for guided implant surgery with CAD/CAM drilling guides. *Clinical oral implants research* **28**, 1113-1118 (2017).
95. Lin, C.C., et al. Fully Digital Workflow for Planning Static Guided Implant Surgery: A Prospective Accuracy Study. *J Clin Med* **9**(2020).
96. Siqueira, R., et al. Does a fully digital workflow improve the accuracy of computer-assisted implant surgery in partially edentulous patients? A systematic review of clinical trials. *Clinical implant dentistry and related research* **22**, 660-671 (2020).
97. Derksen, W., Wismeijer, D., Flügge, T., Hassan, B. & Tahmaseb, A. The accuracy of computer-guided implant surgery with tooth-supported, digitally designed drill guides based on CBCT and intraoral scanning. A prospective cohort study. *Clinical oral implants research* **30**, 1005-1015 (2019).
98. Siessegger, M., et al. Image guided surgical navigation for removal of foreign bodies in the head and neck. *Journal of cranio-maxillo-facial surgery : official publication of the European Association for Cranio-Maxillo-Facial Surgery* **29**, 321-325 (2001).
99. Zheng, G., Gu, L., Wu, Z., Huang, Y. & Kang, L. The implementation of an integrated computer-aided system for dental implantology. *Conference proceedings : ... Annual International Conference of the IEEE Engineering in Medicine and Biology Society. IEEE Engineering in Medicine and Biology Society. Annual Conference* **2008**, 58-61 (2008).
100. Kramer, F.J., Baethge, C., Swennen, G. & Rosahl, S. Navigated vs. conventional implant insertion for maxillary single tooth replacement. *Clinical oral implants research* **16**, 60-68 (2005).
101. Gaggl, A., Schultes, G. & Karcher, H. Navigational precision of drilling tools preventing damage to the mandibular canal. *Journal of cranio-maxillo-facial surgery : official publication of the European Association for Cranio-Maxillo-Facial Surgery* **29**, 271-275 (2001).
102. Widmann, G., Stoffner, R. & Bale, R. Errors and error management in image-guided craniomaxillofacial surgery. *Oral surgery, oral medicine, oral pathology, oral radiology, and endodontics* **107**, 701-715 (2009).
103. Fortin, T., Bosson, J.L., Isidori, M. & Blanchet, E. Effect of flapless surgery on pain experienced in implant placement using an image-guided system. *The International journal of oral & maxillofacial implants* **21**, 298-304 (2006).
104. Patel, N. Integrating three-dimensional digital technologies for comprehensive implant dentistry. *Journal of the American Dental Association (1939)* **141 Suppl 2**, 20s-24s (2010).
105. Raico Gallardo, Y.N., et al. Accuracy comparison of guided surgery for dental implants according to the tissue of support: a systematic review and meta-analysis. *Clinical oral implants research* **28**, 602-612 (2017).
106. Dreiseidler, T., Mischkowski, R.A., Neugebauer, J., Ritter, L. & Zoller, J.E. Comparison of cone-beam imaging with orthopantomography and computerized tomography for assessment in presurgical implant dentistry. *The International journal of oral & maxillofacial implants* **24**, 216-225 (2009).
107. Neugebauer, J., et al. Computer-aided manufacturing technologies for guided implant placement. *Expert review of medical devices* **7**, 113-129 (2010).
108. Nkenke, E., et al. Patient-centred outcomes comparing transmucosal implant placement with an open approach in the maxilla: a prospective, non-randomized pilot study. *Clinical oral implants research* **18**, 197-203 (2007).

109. Wismeijer, D., *et al.* Group 5 ITI Consensus Report: Digital technologies. *Clinical oral implants research* **29 Suppl 16**, 436-442 (2018).
110. Horwitz, J., Zuabi, O. & Machtei, E.E. Accuracy of a computerized tomography-guided template-assisted implant placement system: an in vitro study. *Clinical oral implants research* **20**, 1156-1162 (2009).
111. Stefanelli, L.V., DeGroot, B.S., Lipton, D.I. & Mandelaris, G.A. Accuracy of a Dynamic Dental Implant Navigation System in a Private Practice. *The International journal of oral & maxillofacial implants* **34**, 205-213 (2019).
112. Jane-Salas, E., *et al.* Open flap versus flapless placement of dental implants. A randomized controlled pilot trial. *Odontology* **106**, 340-348 (2018).
113. Block, M.S. & Emery, R.W. Static or Dynamic Navigation for Implant Placement-Choosing the Method of Guidance. *Journal of oral and maxillofacial surgery : official journal of the American Association of Oral and Maxillofacial Surgeons* **74**, 269-277 (2016).
114. Sarment, D.P., Sukovic, P. & Clinthorne, N. Accuracy of implant placement with a stereolithographic surgical guide. *The International journal of oral & maxillofacial implants* **18**, 571-577 (2003).
115. Nickenig, H.J., Wichmann, M., Hamel, J., Schlegel, K.A. & Eitner, S. Evaluation of the difference in accuracy between implant placement by virtual planning data and surgical guide templates versus the conventional free-hand method - a combined in vivo - in vitro technique using cone-beam CT (Part II). *Journal of cranio-maxillo-facial surgery : official publication of the European Association for Cranio-Maxillo-Facial Surgery* **38**, 488-493 (2010).
116. Chen, S., Ou, Q., Lin, X. & Wang, Y. Comparison Between a Computer-Aided Surgical Template and the Free-Hand Method: A Systematic Review and Meta-Analysis. *Implant dentistry* **28**, 578-589 (2019).
117. Gargallo-Albiol, J., Barootchi, S., Salomo-Coll, O. & Wang, H.L. Advantages and disadvantages of implant navigation surgery. A systematic review. *Annals of anatomy = Anatomischer Anzeiger : official organ of the Anatomische Gesellschaft* **225**, 1-10 (2019).
118. Ruppin, J., *et al.* Evaluation of the accuracy of three different computer-aided surgery systems in dental implantology: optical tracking vs. stereolithographic splint systems. *Clinical oral implants research* **19**, 709-716 (2008).
119. Wagner, A., *et al.* Computer-aided placement of endosseous oral implants in patients after ablative tumour surgery: assessment of accuracy. *Clinical oral implants research* **14**, 340-348 (2003).
120. Schneider, D., *et al.* A Randomized Controlled Clinical Trial Comparing Conventional and Computer-Assisted Implant Planning and Placement in Partially Edentulous Patients. Part 4: Accuracy of Implant Placement. *Int J Periodontics Restorative Dent* **39**, e111-e122 (2019).
121. D'Haese, J., Ackhurst, J., Wismeijer, D., De Bruyn, H. & Tahmaseb, A. Current state of the art of computer-guided implant surgery. *Periodontology 2000* **73**, 121-133 (2017).
122. Watzinger, F., *et al.* Placement of endosteal implants in the zygoma after maxillectomy: a Cadaver study using surgical navigation. *Plastic and reconstructive surgery* **107**, 659-667 (2001).
123. Tannyhill, R.J., 3rd & Troulis, M.J. Implant Therapy in Alveolar Cleft Sites. *Oral and maxillofacial surgery clinics of North America* **31**, 207-217 (2019).
124. Choi, W., *et al.* Freehand Versus Guided Surgery: Factors Influencing Accuracy of Dental Implant Placement. *Implant dentistry* **26**, 500-509 (2017).
125. Vercruyssen, M., Laleman, I., Jacobs, R. & Quirynen, M. Computer-supported implant planning and guided surgery: a narrative review. *Clinical oral implants research* **26 Suppl 11**, 69-76 (2015).

<b>Version:</b>	2.0
<b>Erstveröffentlichung:</b>	09/2010
<b>Überarbeitung von:</b>	31.01.2021
<b>Nächste Überprüfung geplant:</b>	30.01.2026

Die AWMF erfasst und publiziert die Leitlinien der Fachgesellschaften mit größtmöglicher Sorgfalt - dennoch kann die AWMF für die Richtigkeit des Inhalts keine Verantwortung übernehmen. **Insbesondere bei Dosierungsangaben sind stets die Angaben der Hersteller zu beachten!**

**Autorisiert für elektronische Publikation: AWMF online**