



S2k-Leitlinie (Langversion)

Diagnostik und Therapieoptionen von Aphthen und aphthoiden Läsionen der Mund- und Rachenschleimhaut

AWMF-Registernummer: 007-101

Stand: November 2016

Gültig bis: November 2019

Federführende Fachgesellschaften:

Interdisziplinärer Arbeitskreis Oralpathologie und Oralmedizin (AKOPOM)
Deutsche Gesellschaft für Mund-, Kiefer- und Gesichtschirurgie e.V. (DGMKG)
Deutsche Gesellschaft für Zahn-, Mund- und Kieferheilkunde (DGZMK)

Beteiligung weiterer AWMF-Fachgesellschaften:

Deutsche Dermatologische Gesellschaft (DDG)
Deutsche Gesellschaft für Hals-Nasen-Ohren-Heilkunde, Kopf- und Hals-Chirurgie (DGHNO-KHC)
Deutsche Gesellschaft für Innere Medizin (DGIM)
Deutsche Gesellschaft für Kinder- und Jugendmedizin (DGKJ)
Deutsche Gesellschaft für Pathologie (DGP)

Beteiligung weiterer Fachgesellschaften/ Organisationen:

Berufsverband Deutscher Oralchirurgen (BDO)
Bundesverband Deutscher Pathologen (BDP)
Kassenzahnärztliche Bundesvereinigung (KZBV)

publiziert
bei:



Autoren:

Prof. Dr. Jochen Jackowski (AKOPOM/DGZMK; federführender Autor und Leitlinienkoordination, Abteilung für Zahnärztliche Chirurgie und Poliklinische Ambulanz, Department für ZMK-Heilkunde, Fakultät für Gesundheit, Universität Witten/Herdecke)

PD Dr. Frank Strietzel (BDO; Charité – Universitätsmedizin Berlin, Charité Centrum 3 für Zahn-, Mund- und Kieferheilkunde, Oralmedizin, zahnärztliche Röntgenologie und Chirurgie)

Ko-Autoren (in alphabetischer Reihenfolge):

Dr. Andreas Altenburg (DDG; Klinik für Dermatologie und Allergologie, Fachklinik Bad Bentheim, Bad Bentheim; Klinik für Dermatologie, Venerologie und Allergologie / Immunologisches Zentrum, Städtisches Klinikum Dessau, Dessau-Roßlau; Deutsches Register Morbus Adamantiades-Behçet e.V.)

Dr. Jörg Beck (KZBV; Kassenzahnärztliche Bundesvereinigung, Berlin)

Dr. Dr. Markus Hullmann (DGMKG; Universitätsklinikum Regensburg, Klinik für Mund-, Kiefer- und Gesichtschirurgie)

PD Dr. Tilmann Kallinich (DGKJ; Charité – Universitätsmedizin Berlin, Klinik für Pädiatrie mit Schwerpunkt Pneumologie und Immunologie, Berlin)

Prof. Dr. Ina Kötter (DGIM; 4. Medizinische Abteilung, Rheumatologie, Klinische Immunologie, Nephrologie, Asklepios Klinik Altona, Hamburg)

Prof. Dr. Armin Laubert (Deutsche Gesellschaft für Hals-Nasen-Ohren-Heilkunde, Kopf- und Hals-Chirurgie; HNO-Klinik am St.-Josefs-Hospital, Hagen)

Prof. Dr. Andrea-Maria Schmidt-Westhausen (AGKi; Charité – Universitätsmedizin Berlin, Charité Centrum 3 für Zahn-, Mund- und Kieferheilkunde, Oralmedizin, zahnärztliche Röntgenologie und Chirurgie)

Prof. Dr. Wilko Weichert (DGP/BDP; Institut für Allgemeine Pathologie und Pathologische Anatomie der Technischen Universität München, München)

Methodische Begleitung:

Dr. Cathleen Muche-Borowski (AWMF)

Dr. Silke Auras (DGZMK, Leitlinienbeauftragte)

Jahr der Erstellung: November 2016

vorliegende Aktualisierung/ Stand: November 2016

gültig bis: November 2019

Die "Leitlinien" der Wissenschaftlichen Medizinischen Fachgesellschaften sind systematisch entwickelte Hilfen für Ärzte/ Zahnärzte zur Entscheidungsfindung in spezifischen Situationen. Sie beruhen auf aktuellen wissenschaftlichen Erkenntnissen und in der Praxis bewährten Verfahren und sorgen für mehr Sicherheit in der Medizin, sollen aber auch ökonomische Aspekte berücksichtigen. Die "Leitlinien" sind für Ärzte/ Zahnärzte rechtlich nicht bindend und haben daher weder haftungsbegründende noch haftungsbefreiende Wirkung.

Inhalt

1. Informationen zur Leitlinie	1
1.1 Priorisierungsgründe	1
1.2 Ziele der Leitlinie	2
1.3 Patientenzielgruppen	2
1.4 Versorgungsbereich.....	2
1.5 Adressaten der Leitlinie.....	3
1.6 Ausnahmen von dieser Leitlinie	3
2. Definition	4
3. Epidemiologie	4
4. Morphologie	4
5. Wege zur Diagnose.....	6
6. Differenzialdiagnosen.....	6
7. Präsenz von aphthoiden Läsionen der Mund- und Rachenschleimhaut im Zusammenhang mit Erkrankungen und prädisponierenden Faktoren	9
8. Therapeutische Strategien	11
Anhang	16
Literatur	20

1. Informationen zur Leitlinie

Die vorliegende Leitlinie wurde nach den Regularien der AWMF (Arbeitsgemeinschaft der Wissenschaftlichen Medizinischen Fachgesellschaften) entwickelt. Als S2k-Leitlinie wurden die Inhalte – aufbauend auf systematischen Literaturrecherchen – in einer interdisziplinär zusammengesetzten, für das Leitlinienthema repräsentativen Expertengruppe formal konsentiert. Details zum methodischen Vorgehen können dem Leitlinienreport entnommen werden.

1.1 Priorisierungsgründe

Die Notwendigkeit zur Entwicklung einer Leitlinie **Diagnostik und Therapieoptionen von Aphthen und aphthoiden Läsionen der Mund- und Rachenschleimhaut** ergibt sich aus folgenden Gründen:

a) Prävalenz

Rezidivierende Aphthen gehören zu den häufigsten Erkrankungen der Mund- und Rachenschleimhaut, beginnen meist im zweiten und dritten Lebensjahrzent und werden bei Frauen häufiger als bei Männern (1), seltener bei alten Menschen diagnostiziert (2). In den USA führte eine Prävalenzstudie im Altersbereich von fünf bis 17 Jahren zu dem Ergebnis, dass Mundaphthen die häufigste Läsion der Mundschleimhaut bei Kindern und Jugendlichen repräsentieren (3). Eine familiäre Häufung rezidivierender Aphthen wird bei 30 bis 40% der Patienten beobachtet (4). Die Ätiologie oropharyngealer Aphthen ist – auch nach Auswertung der Literatur – bislang unklar. Insofern besteht auch aktuell weiterer Forschungsbedarf.

b) Rechtzeitige Erkennung präkanzeröser Vorläuferläsionen zur Prävention der Entstehung eines oropharyngealen Karzinoms bzw. zur Sicherung der Diagnose im Frühstadium

Eine Therapieverzögerung von mehr als vier Wochen führt bei oropharyngealen Karzinomen zu einer signifikant schlechteren Überlebensrate (5,6) und zur Notwendigkeit multimodaler und aggressiverer Therapiestrategien.

c) Identifikation möglicher Differenzialdiagnosen

Differenzialdiagnosen der Aphthen sind Malignome und deren Vorstufen, andere Stomatopathien, reaktive Veränderungen der Mund- und Rachenschleimhaut, gastrointestinale Syndrome, mukokutane Erkrankungen des rheumatischen Formenkreises, bullöse und lichenoide Dermatosen und Infektionskrankheiten.

d) Therapeutische Unsicherheit der Behandler

Die Dauer einer Erkrankung mit rezidivierenden Aphthen kann sich über wenige Monate bis über 40 Jahre erstrecken. Schmerzlinderung, Verkürzung der Präsenzdauer der Aphthen, Verlängerung der symptomfreien Intervalle und im besten Fall die Verhinderung neuer Aphthen sind die Therapie- und Prophylaxevorgaben.

1.2 Ziele der Leitlinie

Die Ziele dieser Leitlinie sind

- die klinische Differenzierung zwischen Aphthe, aphthoide und ulzeröse Läsion
- die Auflistung der häufigen und seltenen Differenzialdiagnosen zu den oropharyngealen Aphthen (Verwechslungsmöglichkeiten)
- die Zusammenfassung von Krankheiten, die über einen längeren Zeitraum mit oropharyngealen Aphthen in Form rezidivierender Aphthen assoziiert sind
- die Darstellung aktueller therapeutischer Regime:
 - A. Generelle Empfehlungen
 - B. Lokalthherapie bei benignen oropharyngealen Aphthosen mit den drei klinischen Varianten vom Typus minor (Mikulicz), Typus major (Sutton) und Typus herpetiformis (Cooke), bei prämenstruellen Aphthen, bei der Aphthosis von HIV-positiven Patienten und bei den rezidivierenden oralen Aphthen des Morbus Behçet

Mit der Verbreitung und Umsetzung dieser Leitlinie soll erreicht werden

- die Erkennung von Aphthen und aphthoiden Läsionen der Mund- und Rachenschleimhaut
- die Abgrenzung zu Vorläuferläsionen des oropharyngealen Plattenepithelkarzinoms
- die Abgrenzung zu einem manifesten oropharyngealen Plattenepithelkarzinom
- die Vermeidung einer iatrogen bedingten Verzögerung in der Diagnosestellung einer malignen Mund- und / oder Rachenschleimhautveränderung und in der Folge einer zu spät eingeleiteten Therapie; fachärztliche spezialisierte Diagnostik und Weiterbehandlung des betroffenen Patienten bei Verdacht auf Vorliegen eines oropharyngealen Plattenepithelkarzinoms und seiner Vorstufen
- die Hebung der Versorgungsqualität von Patienten mit oropharyngealen Aphthen und aphthoiden Läsionen durch anerkannte Medikationen

1.3 Patientenzielgruppen

Patienten mit akuten oder chronisch rezidivierend auftretenden Aphthen oder aphthoiden Läsionen der Mundschleimhaut

1.4 Versorgungsbereich

Diese Leitlinie wird primär für den ambulanten Versorgungsbereich entwickelt.

Bei Krankheiten mit aphthoiden Läsionen der Mund- und Rachenschleimhaut ist allerdings auch der teilstationäre bzw. stationäre Versorgungsbereich betroffen, weil atypische Aphthen bzw. Morbus Behçet (synonym für M. Adamantiades-Behçet)-verdächtige Ulzerationen, Ulzerationen bei HIV-infizierten, bei therapeutisch immunsupprimierten oder immunkompromittierten Patienten, Patienten mit Arteriitiden unterschiedlicher Genese und einem M. Crohn oder anderen entzündlichen Darmerkrankungen mit extraintestinalen Symptomen sowie bei Patienten mit oropharyngealen Malignomen bzw. malignen Systemerkrankungen (Leukämien, Lymphome, generalisierte zytophagische Histozytosen) auftreten können.

1.5 Adressaten der Leitlinie

- Zahnärzte und Fachzahnärzte
- Ärzte und Fachärzte insbesondere für Mund-, Kiefer- und Gesichtschirurgie oder Hals-, Nasen-, Ohrenheilkunde sowie z. B. Fachärzte für Haut- und Geschlechtskrankheiten, Innere Medizin, Kinder- und Jugendmedizin und Pathologie

1.6 Ausnahmen von dieser Leitlinie

Die Leitlinie Diagnostik und Therapieoptionen von Aphthen und aphthoiden Läsionen der Mund- und Rachenschleimhaut besitzt eine enge differenzialdiagnostische Beziehung zur S2k-Leitlinie von DGMKG und DGZMK "Diagnostik und Management von Vorläuferläsionen des oralen Plattenepithelkarzinoms in der Zahn-, Mund- und Kieferheilkunde" [AWMF-Register-Nr. 007-092 (7), wird aktuell überarbeitet]. Es wird deshalb in dieser Leitlinie an den differentialdiagnostisch relevanten Stellen auf diese Leitlinie verwiesen. Vorläuferläsionen des oralen Plattenepithelkarzinoms sind nicht Bestandteil der Handlungsempfehlungen des vorliegenden Dokuments.

In diesem Zusammenhang wird außerdem auf die Leitlinien zur Diagnostik und Therapie von blasenbildenden Dermatosen verwiesen [S2k-Leitlinie Diagnostik und Therapie des Pemphigus vulgaris / foliaceus und des bullösen Pemphigoids, AWMF-Register-Nummer (013-071) (8,9,19)].

2. Definition

Schmerzhafte orale und / oder pharyngeale Ulzerationen, die charakteristischerweise in einem Zeitintervall von Wochen bis Monaten und Jahren rezidivieren (11).

Dt. Synonyma: habituelle Aphthen, chronisch rezidivierende Aphthen, rezidivierende benigne Aphthosis (RBA); Engl. Synonyma: recurrent aphthous ulceration (RAU), recurrent oral ulceration (ROU), canker sore, aphthous ulcerations, recurrent aphthous stomatitis (RAS), Aphtha (Etym.: vom altgriechischen Verb apto „Feuer machen“, französisch: aphtose buccale récidivante).

starker Konsens (10/10)

3. Epidemiologie

Insgesamt beträgt die Häufigkeit von rezidivierenden Aphthen zwischen 5 und 60%, je nachdem, welche Bevölkerungsgruppe untersucht wurde (12,13,14).

Eine Übersicht über epidemiologische Daten zum Vorkommen von Aphthen in Abhängigkeit vom Alter, der geographischen Region, dem Rauchen und dem HIV-Serostatus sind im Leitlinienreport tabellarisch aufgeführt (**Tabellen 2-5**).

starker Konsens (10/10)

4. Morphologie

Das klinische Bild von Aphthen variiert erheblich: Rezidive können innerhalb von Intervallen von mehreren Jahren auftreten, manche Patienten leiden mehrmals im Jahr unter Aphthen.

Man unterscheidet drei klinische Varianten (**Übersicht 1**):

1. Die häufigste Form sind Minoraphthen (Mikulicz-Aphthen) mit ein bis vier Aphthen, die gleichzeitig, jedoch selten am harten Gaumen und an der Gingiva auftreten. Diese Aphthen persistieren über einen Zeitraum von einer Woche und heilen bis zum Ende der darauffolgenden Woche ab. Die Ulzera sind flach, schmerzhaft und heilen ohne Narbenbildung.
2. Die zweite und weniger häufige Form sind Majoraphthen (Sutton Aphthen, Peradenitis mucosae necrotica recurrens), von denen zumeist höchstens zwei gleichzeitig auftreten. Sie können in der gesamten Mundhöhle, am Arcus palatoglossus oder an der Zunge entstehen. Die Läsionen zeichnen sich durch eine Induration, Ulzeration und Gewebsdestruktion aus. Der Heilungsprozess dauert mehrere Wochen und verläuft unter Narbenbildung.
3. Die dritte Form sind herpetiforme Aphthen (Stomatitis herpetiformis), die sich durch eine große Anzahl von kleinen flachen Ulzerationen auszeichnet. Die Ulzera entstehen überall auf der oropharyngealen Mukosa, einschließlich Gaumen, Zunge und Gingiva. Es können 50 bis über 100 dieser Läsionen gleichzeitig auftreten. Gruppen von Ulzera können konfluieren und unregelmäßige Ränder formen. Auf diese Weise ähneln sie echten Herpesläsionen, doch

sind herpetiforme Aphthen nicht Herpes-Simplex-Virus-induziert, und im Gegensatz zu echten Herpesinfektionen rezidivfreudig (11).

Übersicht 1: Die klinisch-morphologischen Erscheinungsformen der rekurrierenden Aphthose

1. Typus minor (Mikulicz):

- oberflächlich
- Mundhöhle, meist nichtkeratinisierte Mukosa
- eine bis vier Aphthen gleichzeitig
- meist 2-5 mm, < 10 mm Durchmesser
- sieben bis zehn Tage Präsenz
- drei bis fünf Tage schmerzhaft
- narbenfreie Abheilung
- drei bis sechs mal/Jahr
- ca. 85% aller rekurrierenden Aphthen
- 10-15% der Bevölkerung

2. Typus maior (Sutton):

- tiefere Lage (Penetration bis in Speicheldrüsen/Muskelschichten)
- Induration, Ulzeration, Gewebsdestruktion
- Mundhöhle, Oropharynx, selten Genitalschleimhaut (Vulva)
- ≥10 mm, bis 30 mm
- zwei bis vier Wochen Präsenz
- sehr schmerzhaft, Lymphadenopathie
- mundgesundheitsbezogene Lebensqualität sehr eingeschränkt
- narbige Abheilung
- aufeinanderfolgend oder kontinuierlich
- ca. 10% aller rekurrierenden Aphthen

3. Typus herpetiformis (Cooke):

- multipel (50, bis über 100)
- oft nur stecknadelkopfgroß, 1-2 mm
- gesamte oropharyngeale Mukosa (u. a. Gaumen, Gingiva)
- herpetiforme Anordnung
- kein Bläschenstadium
- sieben bis zehn Tage Präsenz
- drei bis fünf Tage schmerzhaft
- geringe Beeinträchtigung des Allgemeinzustandes
- episodisch
- ca. 5% aller rekurrierenden Aphthen

Die Phasen der oralen Aphthose sind gekennzeichnet durch:

- **Prodromalstadium:** Kribbeln, Spannungsgefühl, Brennen, Rauigkeit → 24 Stunden
- **präulzeröse Phase:** inflammatorisches Erythem/indurierte Papel → ein bis drei Tage
- **ulzeratives Stadium:** fibrinbelegte Ulzeration mit aufgeworfenem Rand → ein bis 16 Tage
- **Abheilungsphase:** → vier bis 30 Tage

Die diagnostische Unterscheidung zwischen „echter“ aphthöser Läsion und anderen ulzerösen Läsionen erfolgt nach den in der **Übersicht 2** aufgeführten Kriterien.

Übersicht 2: Morphologie und Klinik aphthöser und anderer ulzeröser Läsionen [in Anlehnung an (15)]

aphthöse Läsion	andere ulzeröse Läsionen
Meist oberflächliche entzündliche Erosion mit Fibrinbelag (Mikulicz), selten tieferreichende Ulcera (Sutton)	exkavierter Gewebsdefekt, in der Regel echtes Ulcus, heterogene Ursachen
rasche Entstehung	Entstehung unterschiedlich rasch
plan oder gering erhaben	Form und Tiefe sehr variabel
geröteter Hof in Umgebung	variable Ulkusränder
Dolenz: spontan und taktil	Dolenz variabel
lokale Blutungsneigung gering	lokale Blutungsneigung erhöht
Foetor ex ore negativ (außer M. Behçet)	Foetor ex ore häufig
regionale Lymphknoten meist ohne pathologischen Befund	Lymphknoten häufig vergrößert und druckdolent (je nach Ursache)
sehr hohe Rezidivneigung	Rezidive abhängig von Ursache

starker Konsens (10/10)

5. Wege zur Diagnose

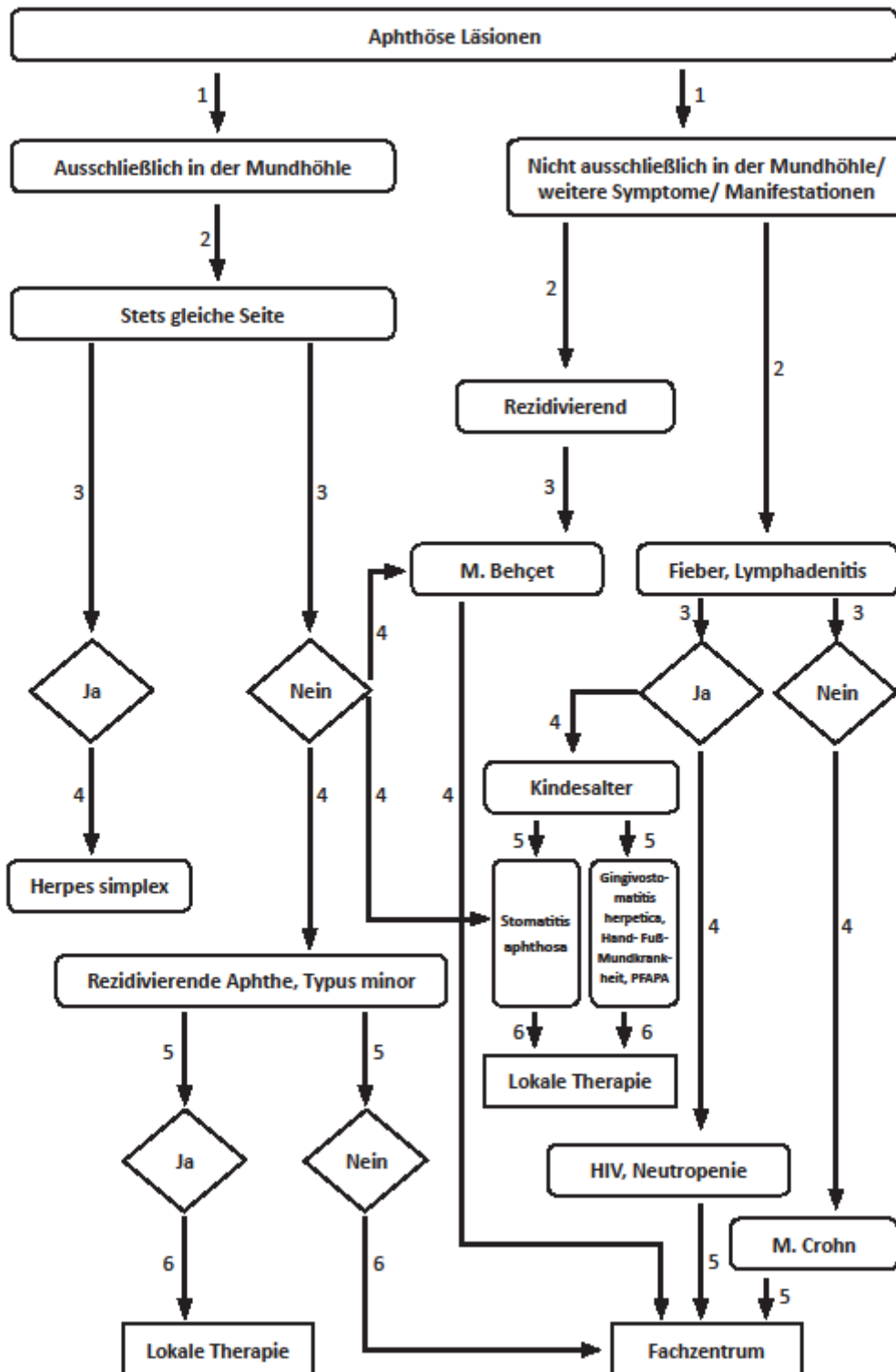
Die Diagnose beruht auf der Anamnese, der klinischen Symptomatik und dem Krankheitsverlauf, ebenso sind Alter und Lebensgewohnheiten des Patienten zu berücksichtigen. Sie wird in erster Linie nach den dargestellten morphologischen Kriterien gestellt. Die Differenzierung zwischen Aphthen bzw. heterogenen ähnlichen (aphthoiden) Erosionen und Ulzerationen ist häufig schwierig. Bei großen, anhaltenden Läsionen ist eine weiterführende Diagnostik erforderlich, um mögliche alternative Ursachen zu erkennen, die die Aphthosis verursachen. Zugrunde liegende Erkrankungen oder eine bestehende neoplastische Vorläuferläsion bzw. ein manifestes Malignom müssen insbesondere im Erwachsenenalter differenzialdiagnostisch ausgeschlossen werden (**Übersicht 3**).

starker Konsens (10/10)

6. Differenzialdiagnosen

Erkrankungen, die das klinische Bild von Aphthen nachahmen können, müssen von den nosologisch eindeutig definierten Aphthen differenzialdiagnostisch abgegrenzt werden. Ein Algorithmus zur Diagnosestellung und differenzialdiagnostischen Überlegungen ist in der **Übersicht 3** dargestellt.

Übersicht 3: Algorithmus zur Diagnostik oropharyngealer Aphthen (modifiziert nach 15,16)



ANMERKUNG: Die Diagnose des M. Behçet erfolgt nach den in den **Übersichten 4 und 5** aufgeführten Kriterien.

Fachzentrum: Betreuung durch spezialisierten Zahnarzt, Fachzahnarzt und Facharzt insbesondere für Mund-, Kiefer- und Gesichtschirurgie oder Hals-, Nasen-, Ohrenheilkunde sowie z. B. Facharzt für Haut- und Geschlechtskrankheiten, Innere Medizin oder Kinder- und Jugendmedizin

Übersicht 4: Diagnostische Kriterien der „International Study Group for Behçet`s Disease“
[1990 (17)]

obligat:

Rezidivierende orale Aphthen (≥ 3 mal/Jahr)

+

2 der folgenden Kriterien:

- Rezidivierende genitale aphthöse Ulzerationen
- Iritis, Uveitis, retinale Vaskulitis
- Hautveränderungen (Erythema nodosum, Follikulitis, sterile Pusteln, aphthöse Ulzerationen der Haut)
- Positiver Pathergietest nach Nadelstich oder intradermale Injektion von physiologischer NaCL-Lösung (Latenz: 24-48 Std.)

Übersicht 5: The International Criteria of Behçet`s Disease [2014 (18)]

Sympome	Punkte
Rezidivierende orale Aphthen	2
Hautmanifestationen (Erythema nodosum, Follikulitis, sterile Pusteln, aphthöse Ulzerationen der Haut)	1
Rezidivierende genitale aphthöse Ulzerationen	2
Augenbeteiligung	2
ZNS-Beteiligung	1
Gefäßbeteiligung	1
Positiver Pathergietest (optional)	1
Diagnose: Morbus Behçet	4 oder mehr Punkte

Kernaussagen zur Diagnostik I

Bei differenzialdiagnostischen Abwägungen **sollten** etwaige Malabsorptions-, Mangelzustände, Arzneimittelunverträglichkeiten oder systemische Erkrankungen berücksichtigt werden (7).

Beim Verdacht auf eine hämatologische oder immunologische Erkrankung als Hintergrund einer aphthoiden bzw. ulzerösen Läsionen **sollte** eine weiterführende spezialisierte Diagnostik erfolgen.

Lokal begrenzt auftretende ulzeröse Läsionen **sollten** anamnestisch und klinisch zunächst im Hinblick auf mögliche mechanische Ursachen [z. B. durch Prothesendruckstellen oder Halteelemente von Prothesen, mechanische Irritationen durch Restaurationen, persistierende Fadenreste nach operativen Eingriffen im Mund- oder Rachenbereich oder nach zahnärztlichen Behandlungen (z. B. Irritationen durch Watterollen o. ä.)], chemische oder thermische Irritationen oder lokale Einwirkungen von Medikamenten abgeklärt werden.

starker Konsens (10/10)

Tabelle 1 im Anhang zeigt eine Übersicht über Symptome bei Differenzialdiagnosen zu aphthoiden Läsionen.

7. Präsenz von aphthoiden Läsionen der Mund- und Rachenschleimhaut im Zusammenhang mit Erkrankungen und prädisponierenden Faktoren

Zahlreiche Erkrankungen gehen mit aphthoiden Erosionen/Ulzerationen der oropharyngealen Mukosa einher. Dabei wird die Differenzierung hinsichtlich des Typs der oropharyngealen aphthoiden Erosionen/Ulzerationen (Typen Minor, Major und herpetiform) und der Häufigkeit des Auftretens (rezidivierend bzw. wiederkehrend: rezurrenente aphthoide Erosionen/Ulzerationen oder Stomatitiden oder gelegentlich bzw. einmalig auftretende aphthoide Erosionen/Ulzerationen) im Zusammenhang mit den einzelnen Erkrankungen sehr unterschiedlich beschrieben. Die mitunter ähnliche Morphologie erschwert die Differenzialdiagnose zusätzlich.

Wichtige differenzialdiagnostische Hinweise ergeben sich aus der Anamnese, dem Alter, dem Allgemeinzustand des Patienten, dem internistischen Untersuchungsbefund sowie einer umfassenden Befragung über den Beginn bzw. die Dauer des Auftretens und die Art der – neben den durch die oralen und / oder pharyngealen aphthoide Erosionen/Ulzerationen hervorgerufenen – bestehenden Beschwerden. Insbesondere können sich hieraus Hinweise ergeben, die einer Bahnung der interdisziplinären Zusammenarbeit bei Diagnostik und weiterer spezialisierter Therapie der zugrundeliegenden Erkrankung dienen. Infektionen viraler (z. B. Coxsackie-Virus A16, HIV, HHV-8; CMV; EBV; HPV; HSV-1) oder bakterieller (z. B. Rickettsien, Lues, Tuberkulose) Genese werden zur Diagnosesicherung mit den

aktuellen Screening-Methoden durch die beteiligten fachärztlichen Disziplinen bestätigt bzw. ausgeschlossen.

Einzelne Erkrankungen und prädisponierende Faktoren, in deren Zusammenhang aphthoide Erosionen/Ulzerationen der Mundschleimhaut beschrieben wurden, sind im Folgenden mit Beispielen benannt. Sie werden im Leitlinienreport tabellarisch (siehe **Tabellen 7-15**) aufgeführt.

Aphthoide Erosionen/Ulzerationen der oropharyngealen Mukosa können im Zusammenhang mit

- autoinflammatorischen Erkrankungen (z. B. HIDS, PFAPA) sowie intermediären Erkrankungen mit autoinflammatorischen und autoimmunologischen Aspekten (z. B. Morbus Behçet),
- chronisch entzündlichen Darmerkrankungen mit extraintestinalen Symptomen (z. B. Colitis ulcerosa, Morbus Crohn),
- vermutlicher immunpathologischer Ätiologie (z. B. Graft-versus-Host disease, Immundefekte einschließlich Neutropenien),
- hämatologischen Ursachen und Mangelerscheinungen (z. B. Agranulozytose, Non-Hodgkin-Lymphom, z. B. auch bei Eisen-, Folsäure-, Vitamin B1-, B2-, B6-, B12-Mangel),
- Erkrankungen des rheumatischen Formenkreises (z. B. reaktive Arthritis, systemischer Lupus erythematoses, Sarkoidose),
- Medikamentenanwendungen, vermutlich auch bei bestimmten Nahrungsmitteln, weiteren Stoffen (z. B. nichtsteroidale Antiphlogistika, Methotrexat, mTOR- oder Calcineurin-Inhibitoren),
- Infektionskrankheiten (z. B. Infektionen mit Coxsackie-Virus A16, HIV, HHV-8; CMV; EBV; HPV; HSV-1, Rickettsien, Lues, Tuberkulose),
- vermutetem genetischem Hintergrund (z. B. Fanconi-Anämie, Genpolymorphismus IL-1, IL-4, IL-6, IL-10, TNF- α) und
- weiteren Erkrankungen bzw. prädisponierenden Faktoren [z. B. Pemphigus vulgaris, Schleimhautpemphigoid, Erythema exsudativum multiforme, Traumatisierung des oralen und / oder pharyngealen Epithels; [siehe auch S2k Leitlinie Diagnostik und Therapie des Pemphigus vulgaris / foliaceus und des bullösen Pemphigoids, AWMF-Register-Nummer (013-071) (8,9,19)]
auftreten.

Kernaussage zur Diagnostik II

Grundsätzlich **soll** entsprechend der S2k-Leitlinie der DGMKG und DGZMK bei einer unklaren Mundschleimhautveränderung, die nach einer Beobachtung oder Therapie über 2 Wochen keine Rückbildungstendenz zeigt und sich nicht eindeutig einer definierten Grundkrankheit oder Ursache zuordnen lässt, eine histologische Abklärung zum Ausschluss eines Plattenepithelkarzinoms und seiner Vorläuferläsionen erfolgen (7,19). In gleicher Weise **soll** bei Rachenschleimhautveränderungen verfahren werden.

starker Konsens (10/10)

8. Therapeutische Strategien

Die Therapie von Aphthen ist symptomatisch ausgerichtet, weil die Ätiologie der rezidivierenden benignen Aphthosis nicht geklärt ist.

Die Behandlung von chronisch-rezidivierenden oropharyngealen Aphthen zielt ab auf die Schmerzlinderung, ein Nachlassen der aphthös bedingten funktionellen Einschränkungen, eine Reduzierung der Häufigkeit der Aphthenschübe und eine Abnahme des Schweregrades der Rezidive (**Übersicht 6 und 7**). Bei habituellen Aphthen stellen Lokalpräparate wegen des niedrigen Risikos systemischer Nebenwirkungen die Therapie der Wahl dar. Bei extrem häufiger und die Lebensqualität des Patienten deutlich einschränkender Rezidivneigung können systemische Behandlungen (z. B. mit Glukokortikoiden) in seltenen Fällen erforderlich werden. Bei komplexen Aphthosen werden lokale Maßnahmen und systemische Therapien (siehe **Übersicht 7**) angewandt. Therapieresistente und schwerste Aphthosen bei M. Behçet können mit Dapson oder Azathioprin oder Ciclosporin-A oder Interferon- α therapiert werden, in Ausnahmefällen kann die Anwendung eines TNF- α -Inhibitors erwogen werden. In Deutschland sind nur Kortikosteroide und topische Antiseptika/Antiphlogistika zugelassen. Kontrollierte Studien existieren vorwiegend für das Erwachsenenalter, ebenso ist die Indikation für Kinder und Jugendliche sowie während der Schwangerschaft und Stillzeit im Einzelfall gesondert zu überprüfen. Die meisten anderen Substanzen sind Off-Label-Therapeutika ("Off-Label-Use")¹. Eine unmittelbare Schmerzreduktion bei oropharyngealen Aphthen wird nach Anwendung eines CO₂- oder Nd:YAG-Lasers beobachtet.

¹ **ACHTUNG:** Für die Empfehlung zum Einsatz bei Aphthen und aphthoiden Läsionen der Mund- und Rachenschleimhaut müssen die „Off-Label-Use“-Kriterien beachtet werden:

- nachgewiesene Wirksamkeit
- günstiges Nutzen-Risiko-Verhältnis
- fehlender Alternativ-Heilversuch

Ein "**Off-Label-Use**" ist daher nur bei schwerwiegenden Verlaufsformen statthaft, wenn es keine therapeutischen Alternativen gibt. Dem Stand der wissenschaftlichen Erkenntnisse entsprechend muss die begründete Aussicht bestehen, dass die Behandlung erfolgreich verläuft. Darüber hinaus unterliegt die Aufklärung einer zusätzlichen, besonderen Verpflichtung. Die Patientinnen/Patienten sind auf den Umstand des „Off-Label-Use“ und daraus resultierenden möglichen Handlungskonsequenzen aufmerksam zu machen. Eine gemeinsame Entscheidungsfindung ist notwendig.

Bei länger bestehenden Läsionen im Erwachsenenalter ist eine Biopsie obligat, wenn klinisch eine eindeutige Zuordnung zu habituellen Aphthen (Typus minor) nicht möglich ist. Nach der S2k-Leitlinie „Diagnostik und Management von Vorläuferläsionen des oralen Plattenepithelkarzinoms in der Zahn-, Mund- und Kieferheilkunde“ (AWMF-Register Nr. 007/092, wird aktuell überarbeitet) (7) sind Vorläuferläsionen von morphologisch ähnlichen Erkrankungen der Mundhöhle und des Rachens, zu denen auch die rezidivierenden oropharyngealen Aphthen (K12.0: dieser Code gilt nur für rezidivierende orale Aphthen) gehören, abzugrenzen.

Im Kindesalter ist bei länger bestehenden Aphthen nur im Ausnahmefall eine Biopsie indiziert. Hier steht die Abklärung möglicher weiterer Differenzialdiagnosen (siehe **Tabelle 1 im Anhang**) durch einen erfahrenen Pädiater oder Dermatologen im Vordergrund. Es empfiehlt sich die topische Applikation von Medikamenten. Dazu zählen grundsätzlich Präparate, die

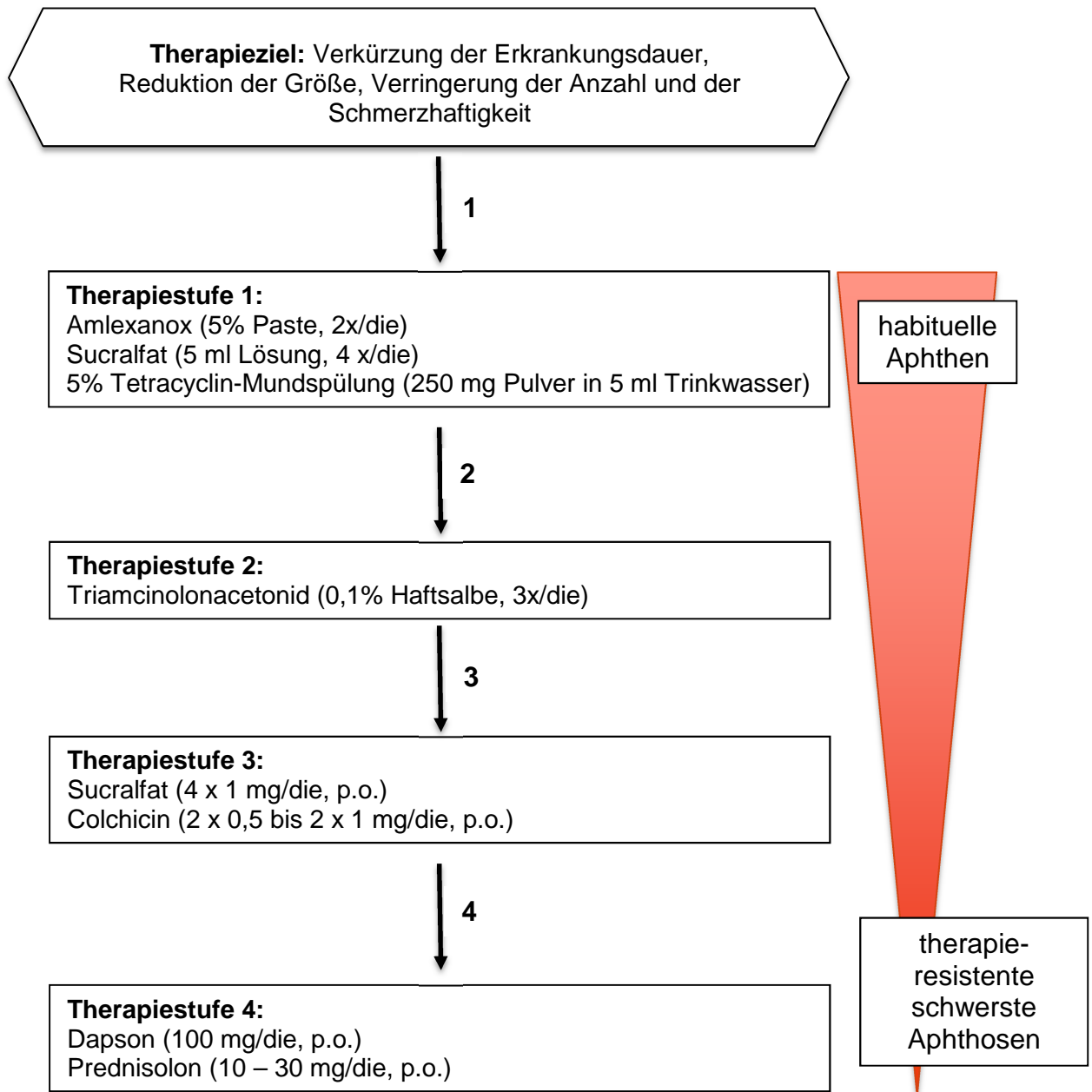
- adstringierend (Tinctura myrrhae et ratanhia)
- antiseptisch (chlorhexidinhaltige Gele)
- antiinflammatorisch (kortisonhaltige Salben)
- lokalanästhetisch (Lokalanästhetika)
- antibiotisch (Tetracyclin, Minocyclin: ab dem 8. Lebensjahr)

wirken.

Lokalanästhetisch wirksame Medikamente sollten vor der Einnahme von Mahlzeiten verabreicht werden, ansonsten werden Tinkturen, Gele und Salben postprandial aufgelegt und mit einem Tupfer vorübergehend abgedeckt.

- Mit Tinctura myrrhae et ratanhia können gelegentlich auftretende Aphthen behandelt werden.
- Chlorhexidinhaltige Gele oder kortisonhaltige Salben können bei rezidivierendem Verlauf zwei- bis dreimal täglich topisch appliziert werden.
- Wiederholte tägliche Mundspülungen mit Tetracyclinlösung können bei Aphthen vom Major-Typ angewandt werden, um Superinfektionen dieser Läsion zu unterdrücken.

Übersicht 6: Therapieschema für rezidivierende Aphthen im Erwachsenenalter [nach (19)]



Übersicht 7: Therapiestrategien bei aphthösen Läsionen (farbcodiert wird jeweils zur Klassifikation die Erstlinientherapie dargestellt. Diese schließt jedoch nicht den Einsatz anderer Therapien aus.)

Klassifikation	Genese	Kausale Therapie	Topische symptomatische Therapie	Systemische Therapie	Chirurgische Therapie
Immunologische Kompromittierung (Tumor, HIV)	Störung der Schleimhautbarriere	Therapie von viralen und mykotischen Überlagerungen	Analgesie, Restitutio, Unterbindung neuer Aphthen: - Adstringentien (Tinct. Myrrhae bzw. Ratanhia), - topische Antibiotika (Tetrazyklin, Minozyklin), - Antiseptika (Chlorhexidin, Triclosan), - antiinflammatorische Substanzen (topische Kortikosteroide), - Oberflächenlokanästhetika (16,19) - Irsoglandin Maleat (experimentell: zytoprotektiv) (21-24) - Aloe vera Gel (25,26) - Lasertherapie (27) - Psychotherapie (28)	Nur bei schwersten Aphthosen: z.B. Colchicin* Dapson* Glukokortikoid (Risiko-Nutzen-Abwägung bei Tumoren oder HIV) (20,21,29,30), bei M. Behçet: Azathioprin* (31), Ciclosporin A* (32), Interferon-α* (33)	Persistenz jedweder Läsion >2 Wochen: Inzisionsbiopsie/ Exzisionsbiopsie (7,19) Im Kindesalter nur in Ausnahmefällen
M. Behçet, MAGIC Syndrom, PFAPA Syndrom, Reaktive Arthritis	autoimmun				
Hämatologische Erkrankungen (Neutropenie, Anämie)	multifaktoriell				
Habituelle Aphthen/ Rezidivierende benigne Aphthosis (RBA)	idiopathisch				
Erkrankungen des GIT (Colitis ulcerosa, Morbus Crohn, Zöliakie)	Störung der Schleimhautbarriere	Nutrition			
Malnutrition	Eisen-, Folsäure-, Vitamin B ₁ -, B ₂ -, B ₆ -, B ₁₂ -Mangel				
Gewebetraumatisierung - traumatische ulzeröse Läsion - chronisch-traumatische ulzeröse Läsion (morsicatio buccorum) - toxisch-irritative ulzeröse Läsion Medikamentenassoziierte ulzeröse Läsion	chemische, physikalische, biologische, psychosoziale Noxen	Noxe ausschalten			

starker Konsens (10/10)




Kernaussagen zur Therapie (Übersicht 7)





- Die Therapie ist symptomatisch, da die Ätiologie der rezidivierenden benignen Aphthosis nicht geklärt ist.
- Bei habituellen Aphthen **sollten** Lokalpräparate als Erstlinientherapie wegen des niedrigen Risikos systemischer Nebenwirkungen zur Anwendung kommen.
- Bei schwersten Aphthosen **sollten** lokale Maßnahmen und systemische Therapien (Sucralfat, Colchicin, Prednisolon) angewandt werden. Bei Kindern und Jugendlichen sollte die Einleitung einer systemischen (ggf. auch "Off-Label-Use") Therapie von hierin erfahrenen Pädiatern und bei Erwachsenen von hierin erfahrenen Fachärzten erfolgen.
- Therapieresistente und schwerste Aphthosen bei M. Behçet **können** mit Dapson oder Azathioprin oder Ciclosporin-A oder Interferon- α therapiert werden, in Ausnahmefällen **kann** der Einsatz eines TNF- α -Inhibitors erwogen werden. Bei zugrundeliegenden autoimmunologischen bzw. autoinflammatorischen Erkrankungen sollte sich die Therapie nach der weiteren Organbeteiligung richten.
- In Deutschland sind nur Kortikosteroide und topische Antiseptika/Antiphlogistika zugelassen. Für Kinder und Jugendliche sowie für die Schwangerschaft und Stillzeit **soll** die Indikation kritisch überprüft werden. Die anderen Substanzen sind Off-Label-Therapeutika ("Off-Label-Use").
- Im Erwachsenenalter **soll** bei Läsionen, die länger als 14 Tage anhalten, eine Biopsie durchgeführt werden.


starker Konsens (10/10)





Anhang

Tabelle 1: Symptomatik bei Differenzialdiagnosen zu aphthoiden Läsionen

<p>Erythema exsudativum multiforme (Stevens-Johnson-Syndrom, toxische epidermale Nekrolyse)</p>	<p>Befall der äußeren Cutis mit Schwerpunkt auf den Extremitäten, hämorrhagische Krusten im Bereich der Lippen (34,35)</p>	
<p>Pemphigus vulgaris</p>	<p>Autoimmunerkrankung, initiale Bläschenbildung, rasches Zerplatzen der Bläschen führt zu blutenden, schmerzhaften Ulzerationen, später schlaaffe Blasenbildung mit Auftreten des Nikolski-Phänomens (Erzeugung von Blasen auf scheinbar gesunder Mucosa durch seitlichen Druck, bzw. Verschieblichkeit bestehender Blasen) (36)</p>	
<p>Hand-, Fuß-, Mundkrankheit</p>	<p>Infektionskrankheit (hauptsächlich Humanes Enterovirus 71 oder Coxsackievirus A16), initiale Bläschenbildung, Übergang zu schmierig belegten und schmerzhaften Ulzerationen an der Mucosa der Wange, Zunge und hartem Gaumen. Zusätzliches Exanthem palmar und plantar (37)</p>	

		
<p>Herpes-simplex-Virusinfektionen (Mundfäule, Gingivostomatitis herpetica)</p>	<p>Infektionskrankheit (HSV-1), beginnend mit hohem Fieber, anschließende schmerzlose Schleimhautschwellung, dann Bläschenbildung und schmerzhafte Schleimhautentzündung (38)</p>	
<p>HIV-Infektion</p>	<p>Infektionskrankheit (HI-Viren), Ulzerationen oftmals in Verbindung mit intraoralen Infektionen (Candidiasis, Haarzelleukoplakie) und Neoplasien (Kaposi Sarkom, Lymphome) (39,40)</p>	
<p>Reaktive Arthritis</p>	<p>Autoimmunerkrankung bedingt durch Infektionen mit Chlamydien, typische Trias: Arthritis, Konjunktivitis, Urethritis, orale Ulzerationen, diese oft schmerzlos, palatinale Erosionen, Glossitis, Lingua geographica (41)</p>	

<p>Morbus Behçet</p>	<p>Intermediäre Erkrankung mit autoimmunologischen und autoinflammatorischen Aspekten, orale und genitale, schmerzhafte Ulzerationen, Erythema nodosum-ähnliche Läsionen, sterile Papulopusteln, Ulzerationen der Mundschleimhaut mit Minor Form (<10mm) und Major Form (>10mm), Uveitis, Arthritis und Arthralgien, retinale und kutane Vaskulitiden, venöse Thrombosen, neurologische Symptome (Kopfschmerzen, Hemiparese), gastrointestinale Ulzerationen (42,43,44)</p>	
<p>PFAPA-Syndrom</p>	<p>Autoinflammatorische Erkrankung unbekannter Ätiologie des Kindesalters, Symptome: Periodisches Fieber, aphthöse Stomatitis, Pharyngitis, Adenitis, (45)</p>	
<p>Sweet-Syndrom, akute neutrophile Dermatose</p>	<p>Leukozytose, Arthralgien, Fieber, schmerzhafte Hautläsionen (Papeln, Knoten, Plaque), orale Ulzerationen insbesondere bei medikamenteninduzierter Form (46,47)</p>	
<p>Tuberkulose</p>	<p>Infektionskrankheit (Mykobakterium tuberculosis), Auftreten im Kleinkindesalter als Primärinfekt im Bereich der Gingiva und der Tonsillenloge mit begleitender Lymphadenitis, bei Erwachsenen im Rahmen einer Lungentuberkulose auftretende Stomatitis tuberculosa ulcerosa, Zunge als bevorzugte Lokalisation (48)</p>	
<p>Zyklische Neutropenie</p>	<p>Fieberschübe mit begleitender Granulozytopenie, 21 Tage wiederkehrend, erhöhte Infektionsneigung (49)</p>	

<p>Plattenepithelkarzinom</p>	<p>Typischerweise nicht schmerzhaftes Ulzeration der Mundschleimhaut mit Größenprogredienz, Induration des umgebenden Gewebes (8)</p>	
<p>Primäre und sekundäre Syphilis</p>	<p>Infektionskrankheit (Treponema pallidum) STI, am Ort der Invasion im Primärstadium Ausbildung eines harten Geschwürs (Ulcus durum), TPHA-Test als Screening-Test (50)</p>	
<p>Graft-versus-Host Disease</p>	<p>Organ- oder Stammzelltransplantation in der Anamnese, Palmoplantare Erytheme, maserartiger Ausschlag unter Beteiligung des Gesichts (51)</p>	
<p>Chronisch entzündliche Darmerkrankungen</p>	<p>Intermediäre Erkrankung mit autoimmunologischen und autoinflammatorischen Aspekten, vermehrtes Auftreten von aphthoiden Läsionen bei Patienten mit Colitis ulcerosa oder M. Crohn ohne direkte Assoziation zur Aktivität der Grunderkrankung (52)</p>	

Literatur

1. Chattopadhyay A, Chatterjee S (2007). Risk indicators for current aphthous ulcers among adults in the US. *Community Dent Oral Epidemiol*; 35 (2), 152-159.
2. Reichart PA, (2000). Oral mucosal lesions in a representative cross-sectional study of aging Germans. *Community Dent Oral Epidemiol*; 28 (5), 390-398.
3. Kleinman DV, Swango PA, Pindborg JJ,. Epidemiology of oral mucosal lesions in United States schoolchildren: 1986-1987. *Community Dent Oral Epidemiol* 1994; 22 (4): 243-253.
4. Shohat-Zabarski R, Kalderon S, Klein T, Weinberger A (1992). Close association of HLA-B51 in persons with recurrent aphthous stomatitis. *Oral Surg Oral Med Oral Pathol*; 74 (4), 455-458.
5. Allison, P, Franco, E, Black, M, Feine, J (1998). The role of professional diagnostic delay in the prognosis of upper aerodigestive tract carcinoma. *Oral Oncology*, 34, 147-153.
6. Kowalski, LP, Carvalho, AL (2001). Influence of time delay and clinical upstaging in the prognosis of head and neck cancer. *Oral Oncol*, 37(1), 94-98. Retrieved from <http://www.ncbi.nlm.nih.gov/pubmed/11120489>
7. Kunkel, M, Hertrampf, K (2010). S2k-Leitlinie „Diagnostik und Management von Vorläuferläsionen des oralen Plattenepithelkarzinoms in der Zahn-, Mund- und Kieferheilkunde“ (AWMF-Register Nr. 007/092, wird aktuell überarbeitet)
8. http://www.awmf.org/uploads/tx_szleitlinien/013-071I_S2k_Pemphigus_vulgaris_und_bulloeser_Pempghigoid_2014-12.pdf
9. Schmidt E, Goebeler M, Hertl M, Sárdy M, Sitaru C, Eming R, Hofmann SC, Hunzelmann N, Kern JS, Kramer H, Orzechowski HD, Pfeiffer C, Schuster V, Sporbeck B, Sticherling M, Worm M, Zillikens D, Nast A (2015) S2k guidelines for the treatment of pemphigus vulgaris/foiaceus and bullous pemphigoid. *J Dtsch Dermatol Ges*, 13(7), 713-721.
10. Eming R, Sticherling M, Hofmann SC, Hunzelmann N, Kern JS, Kramer H, Pfeiffer C, Schuster V, Zillikens D, Goebeler M, Hertl M, Nast A, Orzechowski HD, Sárdy M, Schmidt E, Sitaru C, Sporbeck B, Worm M (2015) S2k guidelines for the treatment of pemphigus vulgaris/foiaceus and bullous pemphigoid. *J Dtsch Dermatol Ges*, 13(8), 833-844.
11. Kramer, IR, Pindborg, JJ, Bezroukov, V., Infirri, JS (1980). Guide to epidemiology and diagnosis of oral mucosal diseases and conditions. World Health Organization. *Community Dent Oral Epidemiol*, 8(1), 1-26. Retrieved from <http://www.ncbi.nlm.nih.gov/pubmed/6929240>
12. Majorana, A, Bardellini, E, Flocchini, P, Amadori, F, Conti, G, Camous, G (2010). Oral mucosal lesions in children from 0 to 12 years old: ten years' experience. *Oral Surg Oral Med Oral Pathol Oral Radiol Endodod*, 110(1), e13-18.
13. Hornstein, OP (1998). Aphthen und aphthoide Läsionen der Mundschleimhaut. *HNO* 2, 102-111.
14. Jurge, S, Kuffer, R, Scully, C, Porter, SR (2006). Mucosal disease series. Number VI. Recurrent aphthous stomatitis. *Oral Dis*, 12(1), 1-21.

15. Scully, C, Porter, S (2008). Oral mucosal disease: recurrent aphthous stomatitis. *Br J Oral Maxillofac Surg*, 46(3), 198-206. doi:10.1016/j.bjoms.2007.07.201
16. Legal, S, Behr, M, Fanghänel, M, Gosau, P, Reichert, TE (2013). Aphthen und Apthoide Läsionen. *Dtsch Zahnärztl Z*, 68(5), 264-268.
17. International study group for Behcet's disease (1990). Criteria for diagnosis of Behcet's disease. *Lancet*, 335 (8697), 1078-1080.
18. International Team for the Revision of the International Criteria for Behçet's Disease (ITR-ICBD) (2014). The International Criteria for Behçet's Disease (ICBD): a collaborative study of 27 countries on the sensitivity and specificity of the new criteria. *J Eur Acad Dermatol Venereol*. 28(3), 338-347.
19. Altenburg, A, Micheli, CK, Puttkammer, M, Abdel-Naser, MB, Zouboulis, CC (2014). Behandlung chronisch-rezidivierender oraler Aphthen. *Dtsch Ärztebl Int*, 111, 665-673.
20. Sharquie, KE, Najim, RA, Abu-Raghif, AR (2002). Dapsone in Behçet's disease: a double-blind, placebo-controlled, cross-over study. *J Dermatol*, 29, 267-279.
21. Murakami, K, Okimoto, T, Kodama, M, Tanahashi, J, Mizukami, K, Shuto, M, Abe, H, Arita, T, Fujioka, T (2011). Comparison of the efficacy of irsogladine maleate and famotidine for the healing of gastric ulcers after *Helicobacter pylori* eradication therapy: a randomized, controlled, prospective study. *Scand J Gastroenterol*, 46(3), 287-292. doi:10.3109/00365521.2010.531485
22. Nanke, Y, Kamatani, N, Okamoto, T, Ogiuchi, H, Kotake, S (2008). Irsogladine is effective for recurrent oral ulcers in patients with Behcet's disease : an open-label, single-centre study. *Drugs R D*, 9(6), 455-459. doi:10.2165/0126839-200809060-00008
23. Inui, M, Nakase, M, Okumura, K, Nakamura, S, Tagawa, T (2010). Irsogladine Maleate in the management of recurrent aphthous stomatitis: a pilot study. *Spec Care Dentist*, 30(2), 33-34. doi:10.1111/j.1754-4505.2009.00130.x
24. Fujita, T, Yumoto, H, Shiba, H., Ouhara, K, Miyagawa, T, Nagahara, T, Matsuda, S, Kawaguchi, H, Matsuo, T, Murakami, S, Kurihara, H (2012). Irsogladine maleate regulates epithelial barrier function in tumor necrosis factor-alpha-stimulated human gingival epithelial cells. *J Periodontal Res*, 47(1), 55-61. doi:10.1111/j.1600-0765.2011.01404.x
25. Babae, N, Zabihi, E, Mohseni, S, Moghadamnia, AA (2012). Evaluation of the therapeutic effects of Aloe vera gel on minor recurrent aphthous stomatitis. *Dent Res J (Isfahan)*, 9(4), 381-385. Retrieved from <http://www.ncbi.nlm.nih.gov/pubmed/23162576>
26. Bhalang, K, Thunyakitpisal, P, Rungsirisatean, N (2013). Acemannan, a polysaccharide extracted from Aloe vera, is effective in the treatment of oral aphthous ulceration. *J Altern Complement Med*, 19(5), 429-434. doi:10.1089/acm.2012.0164
27. Aggarwal, H, Singh, MP, Nahar, P, Mathur, H, Gv, S (2014). Efficacy of low-level laser therapy in treatment of recurrent aphthous ulcers - a sham controlled, split mouth follow up study. *J Clin Diagn Res*, 8(2), 218-221. doi:10.7860/JCDR/2014/7639.4064
28. Andrews, VH, Hall, HR (1990). The effects of relaxation/imagery training on recurrent aphthous stomatitis: a preliminary study. *Psychosom Med*, 52(5), 526-535. Retrieved from <http://www.ncbi.nlm.nih.gov/pubmed/2247558>

- 29.** Lynde, CB, Bruce, AJ, Rogers, RS, 3rd. (2009). Successful treatment of complex aphthosis with colchicine and dapsone. *Arch Dermatol*, 145(3), 273-276. doi:10.1001/archdermatol.2008.591
- 30.** Brocklehurst, P, Tickle, M, Glenny, AM, Lewis, MA, Pemberton, MN, Taylor, J, Walsh, T, Riley, P, Yates, JM (2012). Systemic interventions for recurrent aphthous stomatitis (mouth ulcers). *Cochrane Database Syst Rev*, 9, CD005411. doi:10.1002/14651858.CD005411.pub2
- 31.** Yazici, H, Pazarli, H, Barnes, CG, Tuzun, Y, Ozyazgan, Y, Silman, A, Serdaroglu, S, Oguz, V, Yurdakul, S, Lovatt, GE et al. (1990). A controlled trial of azathioprine in Behcet's syndrome. *N Engl J Med*, 322(5), 281-285. doi:10.1056/NEJM199002013220501
- 32.** Masuda, K, Nakajima, A, Urayama, A, Nakae, K, Kogure, M, & Inaba, G (1989). Double-masked trial of cyclosporin versus colchicine and long-term open study of cyclosporin in Behcet's disease. *Lancet*, 1(8647), 1093-1096. Retrieved from <http://www.ncbi.nlm.nih.gov/pubmed/2566048>
- 33.** Hamuryudan, V, Moral, F, Yurdakul, S, Mat, C, Tuzun, Y, Ozyazgan, Y, Direskeneli, H, Akoglu, T, Yazici, H (1994). Systemic interferon alpha 2b treatment in Behcet's syndrome. *J Rheumatol*, 21(6), 1098-1100. Retrieved from <http://www.ncbi.nlm.nih.gov/pubmed/7932420>
- 34.** Ladizinski, B, Lee, KC (2014). Oral ulcers and targetoid lesions on the palms. *JAMA*, 311(11), 1152-1153. doi:10.1001/jama.2013.286218
- 35.** Sokumbi, O, Wetter, DA (2012). Clinical features, diagnosis, and treatment of erythema multiforme: a review for the practicing dermatologist. *Int J Dermatol*, 51(8), 889-902. doi:10.1111/j.1365-4632.2011.05348.x
- 36.** Femiano, F, Gombos, F, Nunziata, M, Esposito, V, Scully, C (2005). Pemphigus mimicking aphthous stomatitis. *J Oral Pathol Med*, 34(8), 508-510. doi:10.1111/j.1600-0714.2005.00348.x
- 37.** Wong, SS, Yip, CC, Lau, SK, Yuen, KY (2010). Human enterovirus 71 and hand, foot and mouth disease. *Epidemiol Infect*, 138(8), 1071-1089. doi:10.1017/S0950268809991555
- 38.** Arduino, PG, Porter, SR (2008). Herpes Simplex Virus Type 1 infection: overview on relevant clinico-pathological features. *J Oral Pathol Med*, 37(2), 107-121. doi:10.1111/j.1600-0714.2007.00586.x
- 39.** Umoru, D, Oviawe, O, Ibadin, M, Onunu, A, Esene, H. (2012). Mucocutaneous manifestation of pediatric human immunodeficiency virus/acquired immunodeficiency syndrome (HIV/AIDS) in relation to degree of immunosuppression: a study of a West African population. *Int J Dermatol*, 51(3), 305-312. doi:10.1111/j.1365-4632.2011.05077.x
- 40.** Bodhade, AS, Ganvir, SM, Hazarey, VK (2011). Oral manifestations of HIV infection and their correlation with CD4 count. *J Oral Sci*, 53(2), 203-211. Retrieved from <http://www.ncbi.nlm.nih.gov/pubmed/21712625>
- 41.** Wu, IB, Schwartz, RA (2008). Reiter's syndrome: the classic triad and more. *J Am Acad Dermatol*, 59(1), 113-121. doi:10.1016/j.jaad.2008.02.047
- 42.** Eichhorn, A, Siepmann, M, Kirch, W (2013). Medical care of patients with Behcet's disease. *Dtsch Med Wochenschr*, 138(25-26), 1365-1368. doi:10.1055/s-0033-1343223

- 43.** Dalvi, SR, Yildirim, R, Yazici, Y (2012). Behcet's Syndrome. *Drugs*, 72(17), 2223-2241. doi:10.2165/11641370-000000000-00000
- 44.** Pleyer, U, Hazirolan, D, Winterhalter, S, Stubiger, N (2012). Behcet's disease - ophthalmological and general aspects part I : etiology, pathogenesis and diagnostics. *Ophthalmologe*, 109(11), 1129-1141; quiz 1142-1123. doi:10.1007/s00347-012-2698-5
- 45.** Vigo, G, Zulian, F (2012). Periodic fevers with aphthous stomatitis, pharyngitis, and adenitis (PFAPA). *Autoimmun Rev*, 12(1), 52-55. doi:10.1016/j.autrev.2012.07.021
- 46.** Cohen, P. R. (2007). Sweet's syndrome--a comprehensive review of an acute febrile neutrophilic dermatosis. *Orphanet J Rare Dis*, 2, 34. doi:10.1186/1750-1172-2-34
- 47.** Marzano, AV, Ishak, RS, Saibeni, S, Crosti, C, Meroni, PL, Cugno, M (2013). Autoinflammatory skin disorders in inflammatory bowel diseases, pyoderma gangrenosum and Sweet's syndrome: a comprehensive review and disease classification criteria. *Clin Rev Allergy Immunol*, 45(2), 202-210. doi:10.1007/s12016-012-8351-x
- 48.** Kakisi, OK, Kechagia, AS, Kakisis, IK, Rafailidis, PI, Falagas, ME (2010). Tuberculosis of the oral cavity: a systematic review. *Eur J Oral Sci*, 118(2), 103-109. doi:10.1111/j.1600-0722.2010.00725.x
- 49.** Huemer, C, Huemer, M (2006). Periodic fever syndromes. *Z Rheumatol*, 65(7), 595-598, 600-593. doi:10.1007/s00393-006-0117-5
- 50.** Leuci, S, Martina, S, Adamo, D, Ruoppo, E, Santarelli, A, Sorrentino, R, Favia, G, Mignogna, M (2013). Oral Syphilis: a retrospective analysis of 12 cases and a review of the literature. *Oral Dis*, 19(8), 738-746. doi:10.1111/odi.12058
- 51.** Sundram, U (2014). A review of important skin disorders occurring in the posttransplantation patient. *Adv Anat Pathol*, 21(5), 321-329. doi:10.1097/PAP.0000000000000033
- 52.** Lankarani, KB, Sivandzadeh, GR, Hassanpour, S (2013). Oral manifestation in inflammatory bowel disease: a review. *World J Gastroenterol*, 19(46), 8571-8579. doi:10.3748/wjg.v19.i46.8571